

ÍNDICE

• 1.- RESUMEN.....	02
• 2.- INTRODUCCIÓN.....	04
• 2.01- Anatomía y fisiología de la piel y las fascias	05
• 2.02- Características del tape del VNM	09
• 2.03- Nomenclatura del VNM	10
• 2.04- Efectos neurofisiológicos del VNM.....	11
• 2.05- Principios de aplicación del VNM	18
• 2.06- Funciones del VNM	19
• 2.07- Indicaciones del VNM	20
• 2.08- Contraindicaciones del VNM	20
• 2.09- Cromoterapia en el VNM	21
• 2.10- Formas de aplicación del VNM	22
• 2.11- Técnicas del VNM	24
• 2.12- Aplicaciones del VNM en patologías de la región anterior de pie	31
• 3.- HIPÓTESIS.....	41
• 4.- OBJETIVOS	41
• 5.- MATERIAL Y MÉTODOS	41
• 6.- RESULTADOS	42
• 7.- DISCUSIÓN	42
• 8.- CONCLUSIONES	44
• 9.- REFERENCIAS BIBLIOGRÁFICAS	45
• 10.- ÍNDICE DE FIGURAS	48

1.- RESUMEN

- **Introducción.**- En la primera década del siglo XXI se ha popularizado en el mundo del deporte una nueva técnica de vendaje que se conoce como vendaje neuromuscular (VNM).

Poco a poco no sólo en el ámbito deportivo, vemos personas tratadas con VNM y los pacientes que acuden a la consulta de Podología se interesan cada vez más por éste tratamiento.

Cada vez veo más necesario ver las bases teóricas y prácticas de los VNM para que el podólogo pueda desarrollar esta nueva competencia profesional como complemento a los principales tratamientos de la región anterior del pie que constituyen la base de mi práctica clínica diaria.

- **Objetivo.**- Conocer en base a la evidencia científica disponible las técnicas y la efectividad del VNM en las patologías más frecuentes de la región anterior del pie.

- **Material y métodos.**- Consiste en una revisión bibliográfica de las principales fuentes científicas y bases de datos médicas, utilizando las palabras claves. Se ha hecho un análisis de las citas bibliográficas aceptando los artículos más relevantes publicados en los últimos años sobre este tema y excluyendo aquellos estudios que no ofrezcan información precisa sobre la metodología empleada y los resultados obtenidos, así como aquellos que no describan aplicaciones a patologías de la región anterior del pie.

- **Resultados.**- El VNM muestra efectos beneficiosos en la sintomatología en pacientes con patologías en la región anterior del pie. Se encontraron 47 estudios sobre el tema del trabajo, de los cuales 20 se excluyeron por no cumplir los criterios de inclusión y se analizaron 27 artículos.

- **Conclusiones.**- El VNM tiene un efecto terapéutico positivo, sobre todo en la disminución del dolor, aumenta la capacidad funcional y mejora la movilidad de las estructuras tratadas; aunque sería conveniente realizar estudios significativos para ampliar la evidencia científica.

- **Palabras Claves.**- Vendaje Neuromuscular, Kinesiotape, Taping Neuromuscular, Tape muscular, Kinesiology, Kinesiotaping, Patologías Antepie.

1.- ABSTRACT

- **Introduction.**- In the first decade of the century XXI became popular in the sports world a new bandage technique known as Kinesio Taping (KT).

Little by little and not only in sports, we are seeing people treated with KT and patients attending the consultations podiatry increasingly interested by this treatment.

Increasingly I feel more necessary for the theoretical and practical bases of the KT for the podiatrist to develop this new professional competence in addition to the main treatment of the anterior region of the foot which form the basis of my daily clinical practice.

- **Objective.**- Explore scientific evidence associated with the techniques and effectiveness of KT in the most common complaints of the anterior foot.

- **Material and methods.**- Consists of review of major scientific and medical databases sources using keywords. It has made an analysis of the citations accepting the most relevant articles published in recent years on this issue and excluding those studies that do not provide accurate information on the methodology and results, as well as those that do not describe pathological applications to the anterior region of the foot.

- **Findings.**- KT shows beneficial effects on symptoms in patients with pathologies in the anterior region of the foot. 47 studies on the subject of work this were found, of which 20 were excluded for not meeting the inclusion criteria, 27 articles were studied.

- **Conclusions.**- KT has a positive therapeutic effect, especially in alleviating pain, increased functional capacity and improving mobility of the treated areas; although significant studies would be needed in order to expand scientific evidence.

- **Key Words.**- Neuromuscular Bandages, Kinesiotape, Neuromuscular Taping, Muscular Tape, Kinesiology, Kinesiotaping, Forefoot pathologies.

2.- INTRODUCCIÓN

El vendaje neuromuscular (VNM), es una técnica de tratamiento de aparición relativamente moderna, constituyendo un enfoque totalmente distinto a lo conocido tradicionalmente en el mundo de los vendajes.

Sus orígenes deben ser ubicados en Asia, concretamente en Corea y Japón, en los años setenta, cuando un quiropráctico japonés, Kenzo Kase, (figura. 1), ideó un esparadrapo o cinta adhesiva, tratando de imitar la piel humana, y consiguió una técnica que permitía la movilización indolora del músculo o articulación vendados por dicha técnica.



Figura 1,- Dr. Kenzo Kase

Kenzo Kase viaja en los ochenta a Estados Unidos y desarrolla toda su labor profesional en este país, desarrollando esta técnica de VNM bajo el nombre de kinesiotaping.

En Europa la introducción de esta técnica viene de la mano de un futbolista holandés, Alfred Nijhuis, que tras jugar a mediados de los noventa en un equipo japonés, y experimentar esta técnica como ayuda a la recuperación de sus lesiones, regresa a Europa y forma a fisioterapeutas holandeses y alemanes en esta técnica. (Luque Suárez A., 2011).

En los últimos años, el concepto de kinesiotaping o VNM ha llegado a incrementarse de manera popular, siendo diseñado para imitar las cualidades elásticas de la piel del ser humano (igual peso y grosor). Las cintas de VNM no tienen látex, son adhesivas, y se activan con el aumento de la temperatura.

El creador de esta técnica ha propuesto desde sus inicios importantes efectos terapéuticos, que dependerán tanto de la cantidad de estiramiento a la que se someta la cinta como de la dirección en la cual sea aplicada. Cuatro son las funciones más importantes señaladas por Kase: disminución del dolor, mejora del drenaje linfático y venoso bajo la piel, soporte de músculos debilitados y corrección de desalineamientos articulares, mejorando la amplitud articular. Dada la posibilidad de aplicarlo a cualquier músculo o articulación del cuerpo, y conociendo las posibles influencias en la regulación del tono muscular; la aplicación de este vendaje está siendo muy empleada para mejorar el rendimiento deportivo y prevenir lesiones, resultando ser útil en multitud de deportes (Espejo L., 2011).

2.01- ANATOMÍA Y FISIOLÓGÍA DE LA PIEL Y FASCIAS

2.01.1 - LA PIEL.-

La piel es el órgano vital más grande de cuerpo, cubre toda nuestra superficie corporal y presenta diferentes grosores en diversas regiones del cuerpo; por ejemplo, en las palmas de las manos y plantas de los pies, es mucho más gruesa. A su vez, la piel posee diferentes grados de sensibilidad de acuerdo con la densidad y distribución topográfica de los receptores cutáneos.

Este órgano vital está formado por tres capas, la epidermis, la dermis y la hipodermis. (figura 2)

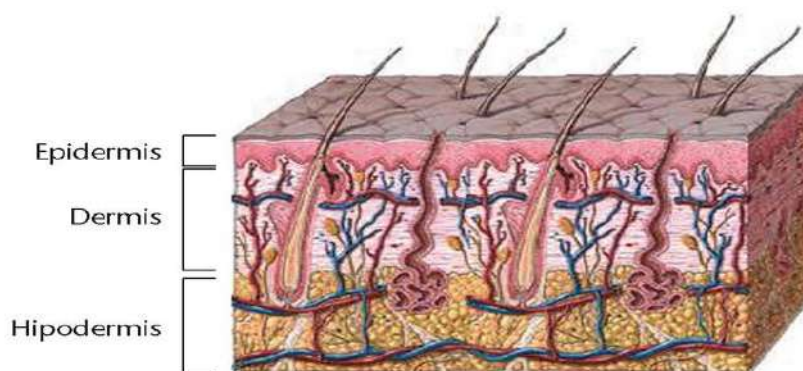


Figura 2: Capas de la piel

La dermis es mucho más gruesa que la epidermis y en ella se encuentran los vasos arteriales, venosos y linfáticos, los nervios, los músculos erectores del pelo y los folículos pilocebáceos-apocrinos, así como las glándulas ecquinas.

En la piel hay mecanorreceptores denominados *corpúsculos de Pacini* que se localizan en la dermis profunda y que reaccionan a cambios mecánicos rápidos,

los *corpúsculos de Meissner*, ubicados en la dermis en las regiones palmo-plantares captan la sensibilidad táctil fina; los *corpúsculos de Ruffini*, localizados en la dermis y en las articulaciones, se activan por deformaciones mecánicas; el *corpúsculo de Merkel* es abundante en regiones de alta capacidad de percepción táctil; las *terminaciones nerviosas libres* son las más abundantes y son los receptores cutáneos de mayor importancia, estas contribuyen a la sensación táctil, se encuentran en la dermis y en la epidermis; en esta última discurren como axones desnudos entre las células epidérmicas, se cree que detectan los estímulos que generan las sensaciones de dolor y térmicas aunque también muchas son capaces de responder a estímulos mecánicos.

La estructura de los termorreceptores no se ha determinado aunque los hay para frío y calor, se cree que los corpúsculos de Ruffini también participan en la percepción del calor, los corpúsculos de Krause se localizan en la dermis y aunque su función no se sabe con certeza se cree que responden a estimulación mecánica de la piel como también a estímulos de frío. (figura 3)

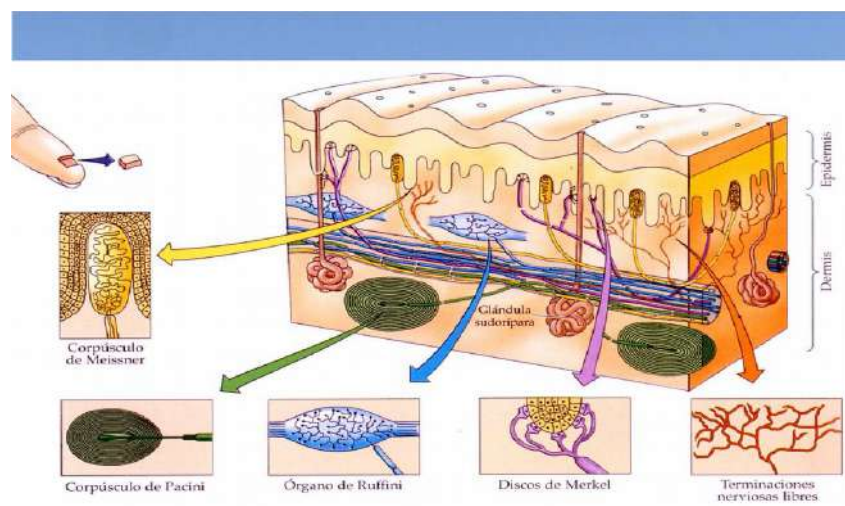


Figura 3: Receptores sensoriales de la piel

Algo que parece estar claro en el sistema sensorial cutáneo es que algunos receptores pueden captar varios tipos de sensaciones, esta alta sensibilidad cutánea permite comprender la gran aferencia sensorial con la que se puede influir al sistema nervioso central a través de la estimulación de la piel. (figura 4).

Células sensoriales / Sensory cells

Ubicadas a lo largo y ancho de la piel, las células sensoriales cumplen funciones específicas de percepción de estímulos y emisión de señales al cerebro.
Located all over the skin, sensory cells carry out specific functions of perception of stimuli and emission of signals to the brain.

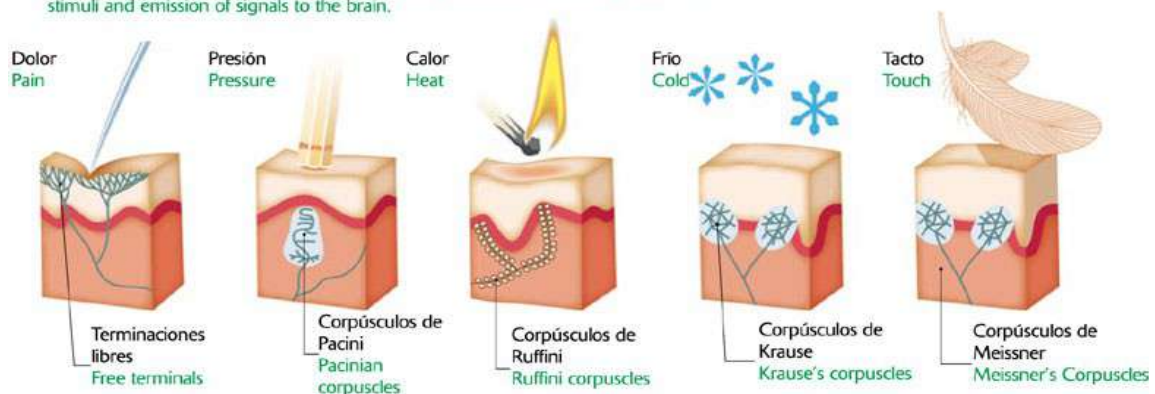


Figura 4: Estímulos que perciben los receptores sensoriales

2.01.2 – LAS FASCIAS.-

De otra parte, para poder comprender los efectos del VNM es muy importante resaltar la estrecha interrelación que existe entre la piel y las fascias y de estas últimas con todos los tejidos corporales principalmente los del aparato musculo-esquelético. Las fascias son una serie ininterrumpida de tejidos conectivos resistentes pero retráctiles que se encuentran desde la cabeza a los pies y desde el exterior al interior del cuerpo, un tejido continuo que envuelve todo el organismo y todas las estructuras en él contenidas; teniendo en cuenta que la porción más profunda de la piel, la hipodermis, se une a la fascia superficial, los estímulos y efectos mecánicos generados en la piel se transmiten a las fascias superficiales y de estas a las profundas.

Los estudios anatómicos e histológicos han comprobado que las fascias se encuentran en todas las regiones del cuerpo y que, a su vez, están formadas por diferentes capas, de dirección oblicua, transversal o circular por lo que el aspecto general de las fascias es de espiral.

El sistema fascial superficial está formado por una red que se extiende desde el plano subdérmico hasta la fascia muscular. Se compone de numerosas membranas horizontales, muy finas, separadas por cantidades variables de grasa y conectadas entre sí a través de los septos fibrosos del recorrido vertical u oblicuo. La fascia profunda, de modo similar, se conecta con el sistema miofascial, formando junto con este una unidad funcional. Por tanto, los estímulos y acciones mecánicas producidas por el VNM sobre la piel, son transmitidos a las fascias y de estas a los músculos.

Las funciones de las fascias son múltiples e importantes. Entre las principales funciones de la fascia superficial, a parte de su función nutritiva, se destacan el soporte y la definición de los depósitos de la grasa del tronco y de las

extremidades, así como también el sostén de la piel con referencia a los tejidos subyacentes. Es un aspecto importante, el sistema fascial superficial controla el contorno corporal estático y dinámico, por tanto, los cambios favorables y desfavorables en el comportamiento funcional estático y dinámico del sistema fascial superficial influyen directamente en la mecánica del sistema miofascial y musculo-esquelético donde cada una de sus partes se encuentra influida por la otra. Este aspecto resulta relevante para explicar cómo las tensiones ejercidas por el VNM sobre la fascia superficial, a través de la piel, pueden finalmente influir en la mecánica del músculo.

La fascia profunda está constituida por un material más fuerte y denso que el que constituye la fascia superficial. Su grosor y densidad dependen de la ubicación y la función específica que desempeña. A medida que aumenta la exigencia de las necesidades mecánicas se densifica la estructura del colágeno, su principal componente. (Mancuso P. 2008). Basándose en la densidad del tejido colágeno, la fascia se puede dividir según su función, en el tejido de unión, de revestimiento, de sostén y de transmisión. (figura 5)

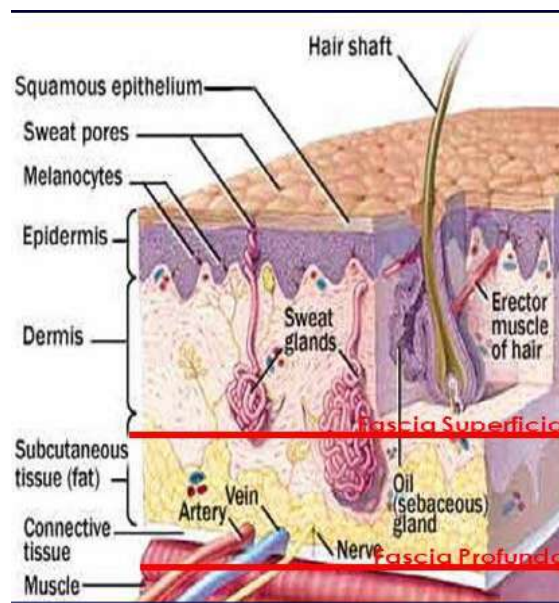


Figura 5: Fascia superficial y profunda

El sistema fascial profundo soporta, rodea y asegura la estructura e integridad de los sistemas muscular, visceral, articular, óseo, nervioso y vascular. La fascia profunda cubre las áreas corporales como si fueran enormes envolturas, protegiéndolas y dándoles forma. Como ya se había dicho anteriormente la fascia superficial y la profunda se encuentran íntimamente unidas a través de conexiones fibrosas, por ende las tensiones mecánicas que afectan a una, también afectan a la otra. (Martín E. 2006)

Sin embargo, el interés particular aquí es resaltar la estrecha conexión de las fascias con los músculos a los cuales envuelve a través de los perimisios; de su asociación con los vasos sanguíneos y linfáticos los cuales perforan las fascias para poder entregar el aporte vásculo-nervioso a los diferentes órganos y tejidos, y de la indisolubilidad de las fascias con los ligamentos, cartílagos y huesos que se adaptan íntimamente con ellas y que, a su vez, son prolongaciones o densificaciones de las mismas; porque esto permite entender cómo actúa el VNM sobre todos los tejidos bajo la piel, ya que los efectos mecánicos generados por el vendaje sobre la misma, se transmiten hacia los demás tejidos que se interconectan con ella, como las fascias, tanto superficiales como profundas que se encargan de transmitir estos efectos a los tejidos musculares, ligamentosos y articulares. La fascia, entonces, es el elemento que nos proporciona la noción de 'globalidad' del aparato locomotor, al conectar los músculos entre sí formando grupos funcionales, y que también une esos grupos funcionales con otros anatómicamente muy separados entre sí; por ello, cuando se realiza un movimiento en un segmento determinado de nuestro cuerpo, este responde como un todo; se realizan reacciones en cadena, inclusive en los lugares más remotos cruzando la línea media del cuerpo y estableciendo las conexiones menos esperadas, siendo la fascia el único tejido que tiene la capacidad de realizarlas.

Esta estrecha integridad entre la piel y las fascias que conectan los músculos, los ligamentos, los tendones y articulaciones, sugiere el papel comunicador que tienen las fascias de los estímulos generados por el VNM, sobre todos los elementos del aparato esqueleto-motor. (Aguirre T., 2010)

2.02- CARACTERÍSTICAS DEL TAPE DEL VNM

- Esparadrappo elástico, adhesivo y de algodón muy poroso.
- Transpirable.
- Propiedades elásticas similares a la piel.
- El esparadrappo está adherido al papel con un 10% de pre-estiramiento.
- Adhesivo en forma de S, bandas alternas y de forma ondulada. (Sijmonsma J., 2010). (Figura 6)




Figura. 6: Ondulaciones del VNM

- Elasticidad longitudinal de 130% - 140%.
- Se adhiere mejor frotándolo suavemente con la mano y a medida que se calienta en contacto con la piel. (Figura 7)

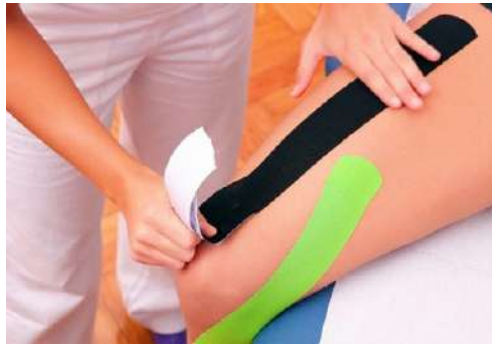

Figura. 7: El VNM se adhiere mejor con el calor.

- Hipoalérgico. Rara vez produce alergias o irritaciones.
- Puede llevarse durante varios días.
- Se recomienda renovarlo a los 3-4 días.
- Resistente al agua, al estar compuestas por un 100% de algodón, permiten la evaporación y el secado rápido.
- Sólo se pega una vez.
- Se comercializa en rollos de 5 m de largo y de 5 a 7,5 cms de ancho y están disponibles en distintos colores.
- Existe una importante variabilidad en las respuestas mecánicas de las vendas de diferentes fabricantes ante esfuerzos de tracción. Para ello, habrá que buscar vendas con parecidas respuestas mecánicas. Sólo así se podrá estandarizar de forma fiable el método de colocación, asegurándonos de obtener la tensión óptima. (Jiménez Mata I., 2011).

2.03- NOMENCLATURA DEL VNM

- ANCLAJES.- Se aplican en posición anatómica o neutral y sin tensión. Sobrepasar unos 5 cms el origen o inserción del músculo. (Mena Sánchez F.J.,2010)

- BASE: Zona de aplicación inicial de la tira. (Figura 8).

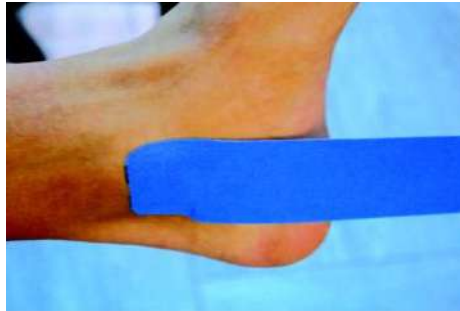


Figura 8: Base del VNM

- ANCLA: Zona de aplicación final de la tira. (Figura 9)

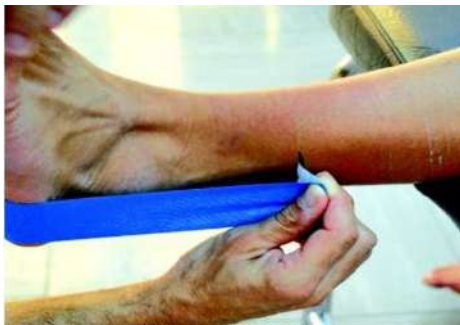

Figura. 9: Ancla del VNM

- ZONA ACTIVA.- Zona central de la tira, con o sin estiramiento en función de la técnica que realicemos. (Figura 10).

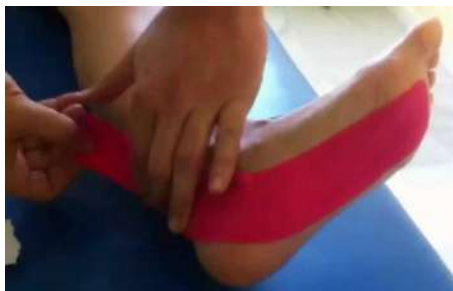

Figura. 10: Zona activa del VNM.

2.04- EFECTOS NEUROFISIOLÓGICOS DEL VNM

2.04.1 - EFECTO ANALGÉSICO .-

Cuando el aparato osteomuscular es sometido a estiramientos, contracciones musculares por sobresolicitación, sobrecargas articulares y descompensaciones

a lo largo del día, aparecen las contracturas, las restricciones del flujo sanguíneo y linfático, inflamaciones que en definitiva aumentan la presión intersticial, este aumento activa el estímulo sobre los nociceptores los cuales envían aferencias sensoriales dolorosas. Cuando se produce daño al tejido, se liberan o se sintetizan sustancias algogénicas en el mismo tejido lesionado, cuando estas se acumulan en cantidad suficiente, activan los nociceptores o mantienen la excitación; unas activan directamente el nociceptor (bradiquinina, histamina, serotonina), otras no producen dolor por ellas mismas sino que disminuyen el umbral de excitación del nociceptor (prostaglandinas PGE2 y PGI29) y otras alteran la microcirculación local.

Recordemos que la bradiquinina es un poderoso vasodilatador de las arteriolas y que también produce aumento de la permeabilidad capilar lo cual propicia la extravasación de fluidos intracapilares al espacio intersticial lo que produce edema e inflamación.

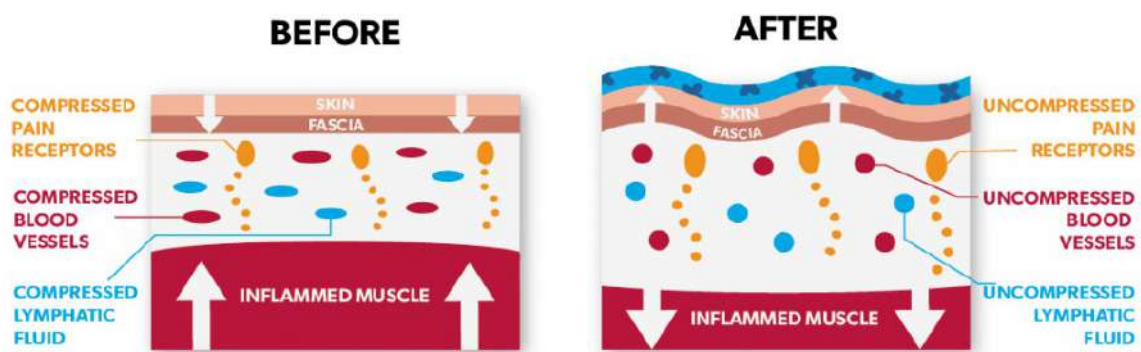


Figura. 11: Efecto analgésico del VNM

El efecto analgésico del vendaje se da gracias a varios efectos sobre los tejidos afectados; en primer lugar, porque, al aplicar el vendaje, este forma elevaciones sobre la piel llamadas convoluciones lo cual disminuye la presión intersticial y, por ende, la estimulación de los nociceptores; (figura 11) pero este efecto también se debe a la activación del sistema de analgesia natural del organismo a través de las endorfinas y encefalinas que son los analgésicos más potentes que se conocen y sus propiedades se deben a que actúan como neuromoduladores inhibidores, al disminuir la producción de impulsos nerviosos que ascienden por las vías del dolor. El efecto de los nociceptores también se ve disminuido gracias a la normalización de la circulación sanguínea, en primer lugar, y su evacuación linfática posterior, porque los síntomas dolorosos e inflamatorios disminuyen al drenar la acumulación de mediadores inflamatorios de la región afectada como, la bradiquinina, histamina y prostaglandinas, mencionados anteriormente, que sensibilizan los mecanorreceptores y nociceptores haciéndolos hiperexcitables condición en la cual la mínima compresión de los

tejidos estimula su imput aferente lo que genera sensaciones dolorosas. (Aguirre T.,2010).

De otra parte, debemos tener muy en cuenta que las nuevas condiciones fisiológicas que genera el vendaje sobre las regiones afectadas propician los mecanismos curativos naturales del cuerpo, siendo este uno de los principios fundamentales del VNM. Si miramos hacia los métodos tradicionales de analgesia utilizados en fisioterapia e inclusive en los tratamientos farmacológicos está relacionada a la estimulación de las propiedades autógenas segmentarias y suprasedgmentarias de eliminación del dolor o a la inhibición química de los mediadores del proceso inflamatorio y del dolor; pero el VNM brinda una opción más simple actuando en el origen de las aferencias nociceptivas.

La técnica de 'aumento de espacio' es la indicada para el manejo del dolor, ya que su finalidad es producir una elevación de la piel junto con las fascias superficiales para generar los efectos anteriormente explicados. Es muy importante tener claro que cuando un paciente presenta dolor este síntoma debe ser atendido en prelación sobre otros, si el paciente presenta además edema, esta técnica de aumento de espacio se puede combinar con la técnica linfática de la que hablaremos más adelante, ya que, como lo hemos dicho, las condiciones de edema incrementan las aferencias nociceptivas por aumento de la presión intersticial.

2.04.2 - EFECTO NEUROMECAÁNICO .-

- Músculos .-

El sistema muscular no solamente es responsable del movimiento corporal, sino que cumple un papel indispensable en el equilibrio global del organismo como promotor circulatorio tanto linfático como sanguíneo y al influir sobre la temperatura corporal. Por lo tanto, cuando el funcionamiento muscular se altera, muchos de los sistemas que reciben su influjo directo comienzan a presentar deficiencias. Se han podido encontrar evidencias de múltiples alteraciones orgánicas, óseas, articulares, neurológicas y circulatorias en pacientes con pérdida de la función muscular normal.

El sistema muscular es el motor de las articulaciones, pero, a su vez, es coordinado por la mecánica fascial, el sistema muscular puede funcionar gracias a las fascias, las articulaciones pueden mantener su estabilidad y función a

través ellas, de hecho la relación entre músculo y articulación se establece a través de tendones y aponeurosis que no son otra cosa que fascias, los ligamentos que estabilizan y protegen las articulaciones son densificaciones de las fascias. Las estrechas interconexiones entre el tejido celular subcutáneo con la epidermis y con las fascias musculares profundas se da a través de las fibras colágenas perpendiculares y diagonales que intercomunican las diferentes fascias entre sí. (Williams S., 2012)

Todo el músculo está rodeado por vainas o fascias de tejido conjuntivo, el epimisio rodea el músculo y se extiende dentro del mismo formando el perimisio que divide el músculo en una serie de fascículos, cada uno de los cuales contiene varias fibras musculares. Dentro del fascículo, las fibras musculares están separadas unas de otras por el endomisio. Todos estos elementos, con proporciones variables de colágeno y fibras reticulares y elásticas, constituyen el componente elástico paralelo a las fibras musculares. El músculo entonces puede ser considerado como una combinación de sus elementos elásticos y contráctiles, el componente elástico, por sus propiedades mecánicas, es similar a los resortes, es decir, para distenderlos hay que aplicar una fuerza, (Guede F.,2013) y el músculo entonces puede ser distendido; por lo que la tracción que genera el VNM sobre la piel, al retraerse hacia la base, hace que se produzca un deslizamiento entre las láminas cutáneas, especialmente entre la parte superficial del subcutis y el tejido celular subcutáneo, así se comunica esta tracción al músculo a través de las fascias; este estiramiento dado en las fibras diagonales y perpendiculares del tejido celular subcutáneo activará sus mecanorreceptores los cuales inician un reflejo protector para evitar un estiramiento excesivo entre los tejidos. (Figura 12).

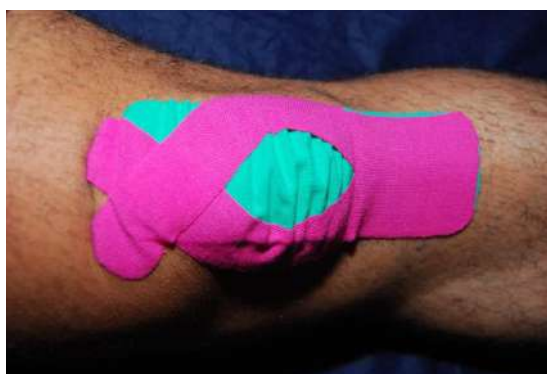

Fig. 12: Convoluciones que forma el VNM

Este reflejo protector hace que todos los tejidos bajo el subcutis también acompañen el movimiento de la piel. Por tanto, estando la epidermis retraída por el vendaje hacia el origen o inserción muscular, la posición de reposo neurogénico se logra cuando el tejido celular subcutáneo y la fascia muscular también se mueven en dirección a la base del vendaje, y estén en el origen o en

la inserción del músculo (figura 13). Este efecto neuromecánico está mediado por la inervación conjunta de la epidermis, la lámina subcutánea, la fascia y el músculo. El estímulo en la parte deslizante profunda (entre el subcutis y la fascia muscular) de deslizamiento en dirección a la base del esparadrapo, provoca un estímulo sobre el músculo de acortamiento o relajación. (Montaño P.,2013).

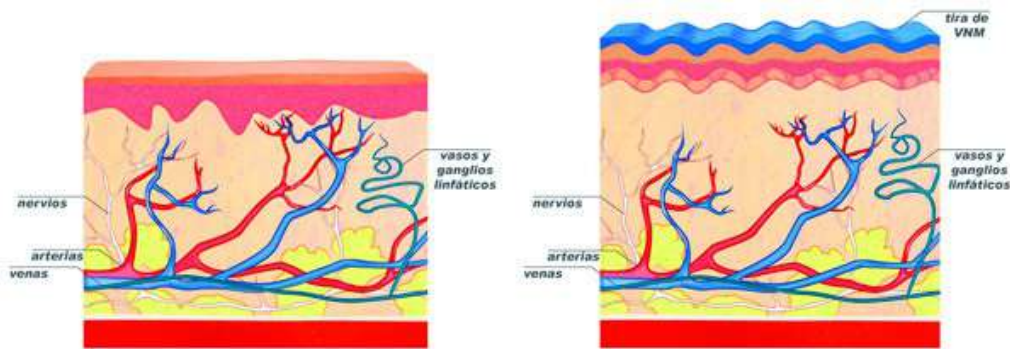


Figura. 13: Efecto del VNM en la piel

La capacidad de comunicación neuromecánica entre la piel y los músculos permite proveerle al segundo un estado de alargamiento o acortamiento a través del VNM cuando este se retrae hacia la inserción o el origen del músculo, respectivamente. Este efecto se aplica para inhibir o facilitar un músculo y su utilidad terapéutica es muy amplia, ya que, a través de esto, podemos influir sobre el tono muscular, sobre los espasmos musculares, incrementar o disminuir el input del músculo durante un gesto motor lo cual puede mejorar la fuerza muscular si el estímulo es facilitatorio (el vendaje se retrae hacia el origen) o evitar la lesión de un músculo inhibiendo la sobredemanda del mismo (cuando el vendaje se retrae hacia la inserción del músculo). (Calero P.A.,2012)

- **Articulaciones** .-

Existe una gran variedad de receptores sensoriales que cumplen la función de informar al sistema nervioso central sobre estímulos mecánicos y cambios posturales producidos en el sistema músculo-esquelético. Este mecanismo permite que el sistema nervioso central coordine los movimientos con base en la información que recibe del exterior y, con la información que recibe de los propios órganos. Toda esta información es decodificada y convertida en patrones organizados que posteriormente responderán a la demanda mecánica inducida sobre los segmentos corporales, proporcionando así una respuesta de control y activación muscular. (Mark D., 2008)

De acuerdo a la distribución de los receptores, tenemos que en las capas superficiales de la cápsula articular, ligamentos cruzados, ligamentos colaterales y cruzados son numerosos los corpúsculos de Ruffini. En las capas profundas de la cápsula articular, los ligamentos cruzados y colaterales, almohadillas

grasas intra y extrarticulares de la rodilla y en el menisco medial se encuentran corpúsculos de Pacini. Los discos de Merkel responden a la presión vertical pero no a desplazamientos laterales, los corpúsculos de Meissner son sensibles a los cambios rápidos de presión en áreas pequeñas de la piel, las terminaciones de Ruffini responden a la deformación de la piel y los corpúsculos de Pacini responden rápidamente a la deformación mecánica y la vibración. (Falabella R.,2005). Todos estos receptores pueden ser estimulados a través de las diferentes técnicas del VNM, la técnica mecánica aprovecha el componente osteo-ligamentoso por su importante papel transductor de información propioceptiva que se utiliza para tratar de corregir una posición articular defectuosa o estimular una determinada postura; en esta técnica se aplica con tensión entre 50%-75% realizando una presión hacia adentro y hacia donde queremos reorientar el movimiento articular, tratando de estimular a los propioceptores para desencadenar respuestas en el sistema nervioso central que mejoren la posición y el movimiento articular. (Figura 14).

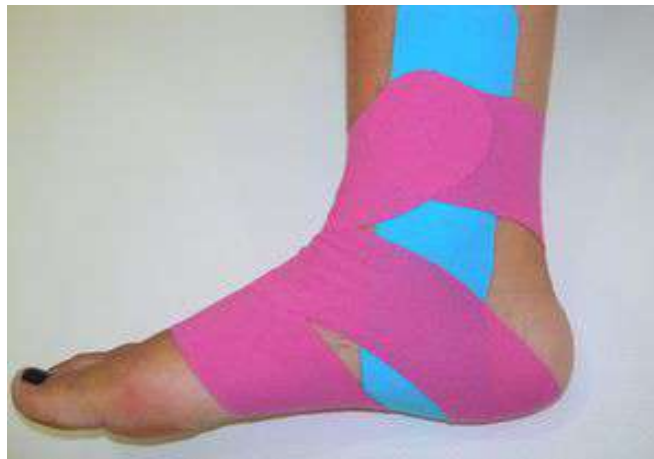

Figura. 14: VNM en la art. del tobillo

La técnica de ligamento hace especial énfasis en que los ligamentos deben ser considerados no solo como estructuras mecánicas, sino también como activos comunicadores de la información sensorial. En casos de lesiones, la aferencia de las estructuras fasciales y ligamentosas a través del estímulo del VNM puede ayudar notablemente a la disminución de los síntomas y a la recuperación de la lesión, ya que el vendaje provee soporte a los tejidos lesionados lo que permite que los procesos curativos del cuerpo operen de manera más efectiva.

El vendaje proporciona, de acuerdo con la técnica que se aplica, un estímulo específico para influir sobre la piel, las fascias, los músculos y, a través de estos, sobre las articulaciones porque todos los tejidos están íntimamente relacionados a través de las fascias; por tanto, el VNM se utiliza para mejorar la alineación conjunta afectando los músculos y la fascia, lo que reduce el mal funcionamiento de las articulaciones e influye en la biomecánica muscular y la

movilidad articular. Tengamos siempre presente que las aponeurosis y cápsulas articulares son fascias y están íntimamente conectadas con las superficies articulares, ligamentos, músculos y tendones, “gracias a las fascias las articulaciones pueden mantener su estabilidad y función”.

2.04.3- EFECTO CIRCULATORIO .-

Cuando los tejidos han sufrido un trauma se desencadena un proceso de tipo inflamatorio, en el desarrollo de este proceso se producen cuatro eventos fisiológicos fundamentales: vasodilatación, incremento de la permeabilidad microvascular, activación y adhesión celulares, y coagulación. Las citocinas son los mensajeros fisiológicos de la respuesta inflamatoria junto con el proceso inflamatorio y el incremento de la permeabilidad microvascular se forma edema local lo cual presiona sobre los tejidos adyacentes. Este aumento de presión trastorna la circulación sanguínea e impide la evacuación linfática, de modo que aumenta la presión en los nociceptores. El cuerpo entiende esto como dolor.

Pero la inflamación y el edema no solo se pueden dar a consecuencia de un trauma, también pueden ocurrir por una infección o reacción autoinmune, el problema central en el caso del edema linfático se encuentra en la lámina subcutánea del tejido, generalmente hay un incremento en la circulación sanguínea que el sistema linfático es incapaz de subsanar, el resultado será la acumulación de líquidos en el espacio extravascular y el aumento de la presión intersticial, este fenómeno inhibe la función de los vasos linfáticos y sanguíneos lo que incrementa el edema.

Algo muy importante de resaltar aquí es que la fascia y los vasos linfáticos tienen una íntima relación entre sí, las fascias son el soporte del sistema nervioso, vascular y linfático, el sistema nervioso y el vascular son interdependientes del sistema fascial, posibilitan la circulación de retorno venoso y linfático, y poseen movimientos ininterrumpidos cuya frecuencia es de unos 8 a 12 periodos por minuto, dichas contracciones actúan como una bomba impelente que permite la circulación de los líquidos por lo que las restricciones o movimientos del tejido fascial pueden modificar el flujo circulatorio. (Fernández JC., 2006). (Figura 15).

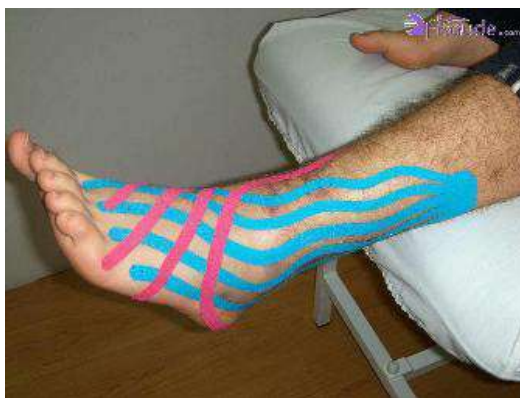

Figura.15: Efecto circulatorio del VNM.

Lo que se persigue con el VNM es aumentar el espacio intersticial a través de la elevación de la piel, lo cual no solo permite un mejor tránsito sanguíneo y linfático sino que habilita al tejido fascial para que recupere su motilidad y función, la acción de movilizar la epidermis sobre la dermis genera un espacio que disminuye inmediatamente la presión, y se restablece la circulación sanguínea y la función de evacuación de exceso de líquidos y macromoléculas por parte del sistema linfático.

En la técnica linfática del VNM se coloca la base sin tensión para luego estirar la piel de la zona a tratar mediante una postura adecuada y a continuación se aplica el vendaje. Al volver a la posición de reposo la elasticidad del vendaje hace que se levante ligeramente la piel esto hace que disminuya la presión sobre la dermis, al tiempo que la epidermis es retraída en dirección a la base del vendaje, influenciando sobre las bandas de fijación que permiten la apertura de las uniones intercelulares de los capilares linfáticos iniciales y la entrada de macromoléculas, células y agua. Teniendo en cuenta que la apertura y cierre de las uniones que forman el capilar inicial se ven influenciados por la presión tisular total y los cambios de pH producidos en el intersticio.

En esta técnica, la tira del vendaje se fracciona en seis u ocho colas, dependiendo del tamaño y la zona a tratar, tomando aproximadamente tres centímetros para la base, la cual se coloca sin tensión en la cadena ganglionar más cercana, y las tiras se van situando una a una en forma de espiral, de proximal a distal con una tensión entre 0 % y 20 %, recomendando un 10 % de tensión en los casos de hematomas, estirando previamente la piel de la zona a tratar. El objetivo es que las tiras que se retraen hacia la base creando una elevación en la piel, asistan la eliminación del edema al redireccionar el fluido hacia una vía linfática menos congestionada por medio de los ganglios linfáticos; al mismo tiempo, al reducir la presión sobre el tejido muscular, se mejora la contracción, lo cual contribuye al peristaltismo del sistema ya que los músculos con sus contracciones ejercen

un efecto de bomba sobre el sistema circulatorio sanguíneo y linfático. (Sijmonsma J., 2010)

El VNM no pretende desplazar al masaje manual, la idea es que sean complementarios, pero sí hay que destacar que la acción del VNM dura durante todo el tiempo que el paciente tiene aplicado el vendaje, con lo cual la estimulación circulatoria y de drenaje es permanente, lo que lo hace ideal como complemento a cualquier otra técnica de drenaje linfático.

2.05- PRINCIPIOS DE APLICACIÓN DEL VNM

Existen algunas pautas generales que son siempre válidas, independientemente de la técnica utilizada:

- La piel tiene que estar limpia, seca y libre de grasas.

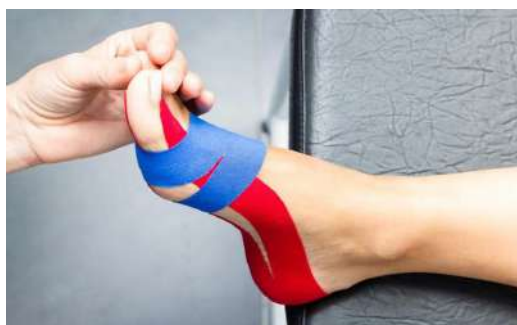

Figura 16: Aspecto de la piel en el VNM

- La zona donde se vaya a pegar el VNM debería ser homogénea. Es recomendable depilar la zona, para que se adhiera mejor a la piel y porque en algún momento debe ser quitado y será menos doloroso. (Figura 16)
- La base y el ancla del VNM son siempre pegados sin estirar.
- La base y el ancla del VNM se cortan de forma redonda, aguantará mejor y más tiempo. (Sijmonsma J, 2010) (Figura 17)



Figura 17: Forma redondeada de los anclajes del VNM.

- Hay que evitar pliegues en la venda o en la piel.

- Después de aplicar el VNM, frotar ligeramente para mejor adherencia.
- A veces pueden aparecer brevemente, de 10 a 20 minutos, picores debajo de la VNM, que no persisten pasados 30 minutos.
- El VNM ha de quitarse con cuidado. Procurar no retirar el vendaje cuando está en máxima adherencia. Tensar la piel y quitar el esparadrapo de forma tangencial a la piel, en el sentido del nacimiento del vello.
- Es preferible mojarlo para quitarlo más fácilmente.
- Sólo se puede utilizar el esparadrapo longitudinalmente. Si se necesita un trozo pequeño se debe cortar a lo ancho. (Fernández JM., 2011)

2.06- FUNCIONES DEL VENDAJE NEUROMUSCULAR

- **SOPORTE DEL MÚSCULO.-**
 - Mejora la contracción muscular en el músculo debilitado.
 - Reduce la fatiga muscular.
 - Reduce la hiperextensión y la hipercontracción del músculo.
 - Aumenta la amplitud de movimientos.
 - Alivia el dolor.
- **ELIMINA LA CONGESTIÓN.-**
 - Mejora la circulación sanguínea y linfática.
 - Reduce el exceso de calor y facilita la eliminación de sustancias de desecho.
 - Reduce la inflamación.
 - Reduce la sensación de dolor en músculo y piel.
- **ACTIVA SISTEMAS ANALGÉSICOS ENDÓGENOS.-**
 - Activa el sistema inhibitorio espinal.
 - Activa el sistema inhibitorio general.
- **CORRIGE LOS PROBLEMAS ARTICULARES.-**
 - Normaliza el tono muscular.
 - Alivia el dolor articular.
 - Mejora el rango de amplitud articular. (Selva F.,2008)

2.07- INDICACIONES DEL VENDAJE NEUROMUSCULAR

- Mejorar la función muscular.

- Mantener la función del ligamento lesionado.
- Mantener la alineación articular.
- Estimular la propiocepción.
- Aumentar la estabilidad.
- Mejorar el drenaje linfático.
- Mejorar la función orgánica.
- Lograr un efecto relajante o tonificante.
- Mejorar fibrosis, cicatrices y hematomas. (Vázquez Amela FX., 2011)

2.08- CONTRAINDICACIONES DEL VNM

- Alergia al esparadrapo. Si la aplicación del esparadrapo produce picor y no desaparece en 10 – 20 min. debe retirarse.
- Trombosis. (El VNM mejora la circulación sanguínea y puede provocar que se suelte el trombo).
- Heridas. (El VNM no es estéril, así que se desaconseja aplicarlo directamente sobre una herida en la piel. Cuando se aplica la venda alrededor de la herida, la estimulación de la circulación acelera la curación del tejido).
- Zonas infectadas.
- Traumatismos severos
- Edemas generales (por problemas cardíacos o renales no debemos aumentar más la circulación).
- Fragilidad capilar y dérmica.
- Carcinomas y lesiones neoplásicas dérmicas.
- Embarazo.
- Diabetes. El tape puede producir cambios en la necesidad de insulina, sobre todo si se coloca en zonas de aplicación de la insulina.
- Uso no juicioso del tape.
- Falta de resultados. (Fernández JM.,2011)

2.09- CROMOTERAPIA EN EL VNM

La elección del color de la cinta que queremos utilizar es uno de los temas que más dudas e incluso controversia nos puede crear a la hora de decidir cuál de ellos elegir dentro del abanico disponible en la actualidad, que es realmente amplio: Beige o Carne, Azul, Rojo o Rosa Fucsia, Negro, Amarillo, Verde,.....



Figura. 18: Diferentes colores para un VNM.

La cuestión es que existen tendencias dentro del VNM que no dan ninguna importancia a éste detalle, que insisten en que el color no influye en absoluto, y por el contrario, existe otra tendencia, de los que piensan que el color sí que puede influir claramente en el efecto que se está buscando. (Figura 18)

Aunque no hay diferencias químicas ni físicas en cuanto a los componentes de las vendas y sus colores, algunos profesionales defienden la teoría de que no da igual el color a utilizar en función de la lesión a tratar o del efecto que estemos buscando. (Jiménez Blanco A.,2012)

No existe evidencia científica que lo pueda demostrar actualmente, pero entramos en la cromoterapia, en la influencia de la vibración cromática sobre el ser humano.

Básicamente los colores más utilizados y disponibles son el rojo/fucsia, el azul, el negro y el color beige/carne, y durante los últimos años surgen el verde, amarillo e incluso el anaranjado. La tendencia actual es utilizar los colores cálidos en aquellas indicaciones donde nos interese aumentar o mantener temperatura y estimular la circulación sanguínea, y los colores fríos donde nos interese disminuir la temperatura y no estimular la circulación sanguínea. (Figura 19)

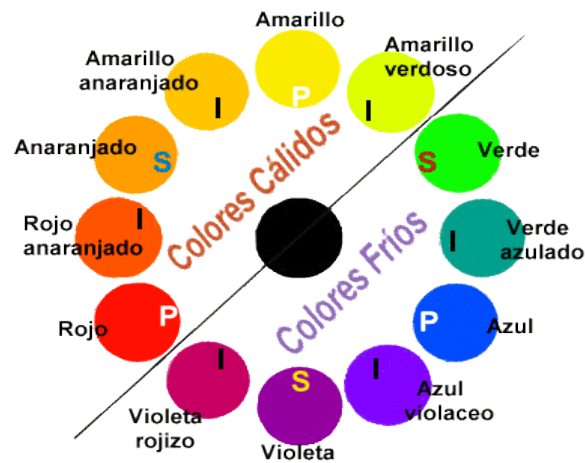


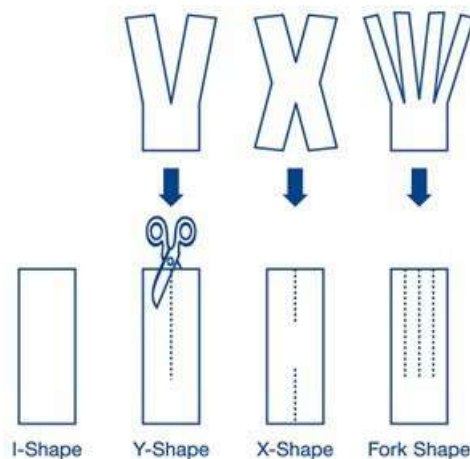
Figura. 19: Colores cálidos y colores fríos

La curiosidad de darle importancia al color se fundamenta además en la sensación que produce la venda cuando se moja, pues bien, cuando vendamos en azul, al mojar la venda se nota una clara sensación de frío en la zona y todo lo contrario si es en fucsia. (Félix E. Díaz, 2008)

Así que para rematar un VNM perfectamente realizado debemos intentar hacerlo con un color que sea lo más adecuado posible a la intención que queremos darle.

2.10- FORMAS DE APLICACIÓN DEL VNM

Existen 4 formas de aplicar el VNM:



- TÉCNICA – I: por encima del vientre muscular. (Figura 20)

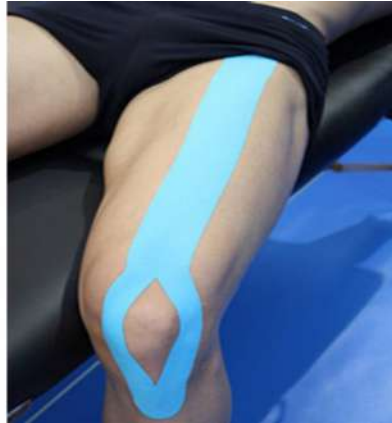

Figura 20. Técnica en I

- TÉCNICA – Y: alrededor del vientre muscular. (Figura 21)

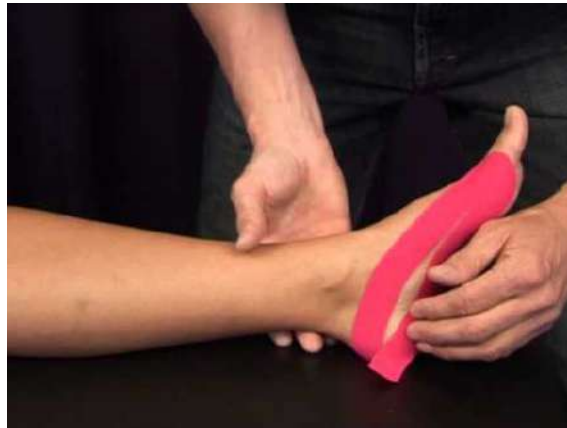

Figura 21. Técnica en Y

- TÉCNICA – X: desde el punto central alrededor del vientre muscular. (Figura 22)



Figura 22. Técnica en X

- ESTRELLA: 4 tiras, para crear más espacio en el centro. (Figura 23)

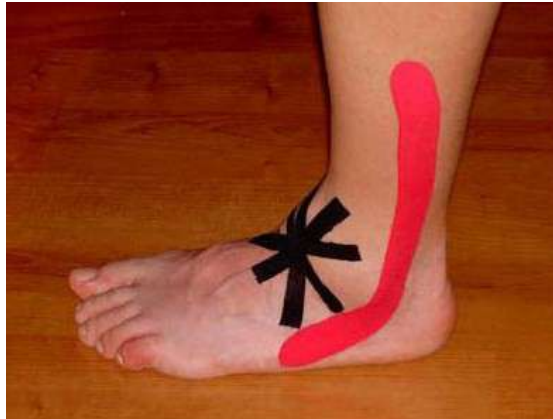

Figura 23. Técnica en Estrella

- TELA DE ARAÑA/REJA/TIRAS FINAS: técnica linfática. (Figura 24)

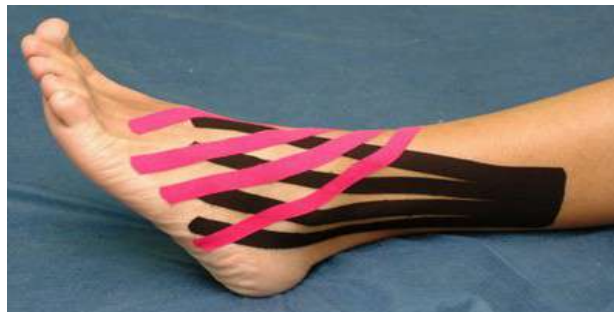

Figura 24. Técnica en tela de araña

(Fernández J.M.,2011)

2.11- TÉCNICAS DEL VNM

(más utilizadas en VNM del pie)

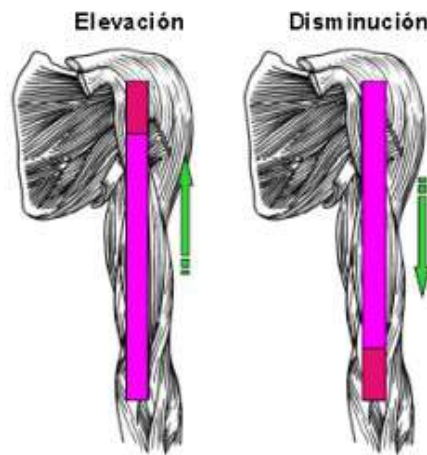
2.11.1- TÉCNICA MUSCULAR.-

La utilizaremos para mejorar el tono muscular cuando esté debilitado o para relajar la tensión muscular cuando exista una lesión.

La dirección en la cual se aplica el esparadrapo, determina si hay un efecto tonificante o relajante. (Figura 25)

- Efecto tonificante: el tape se aplica de origen a inserción del músculo.
- Efecto relajante: el tape se aplica de inserción a origen del músculo.

Figura. 25: Técnica muscular en el VNM



Al medir la actividad muscular se puede determinar que la actividad muscular cambia bajo la influencia del tape y que a medida en que

cambie esta actividad depende de la dirección en la cual es aplicado el tape.

La explicación para el efecto tonificante o relajante se basa en un mecanismo neuroreflejo más que en un efecto mecánico. (MARTÍNEZ MONTEJO V., 2014)

La explicación para el efecto tonificante o relajante se basa en una serie de fenómenos:

- Las fibras del esparadrapo tiran en dirección de la base del esparadrapo.
 - El VNM mueve así la lámina cutánea superficial.
 - Las conexiones cruzadas en el subcutis se estiran.
 - Se provoca una excitación de los receptores en el subcutis por el estiramiento.
 - Las fibras estiradas tenderán a volver a la posición de reposo.
 - El subcutis comparte la inervación con el músculo en la parte que limita con la fascia muscular.
 - Las fibras musculares son estimuladas así para acortarse o estirarse en dirección a la base del esparadrapo.
 - Las fibras musculares se acortan en dirección del origen o punto fijo y se elongan en dirección de la inserción o punto móvil.
 - Cuando la base del esparadrapo está en el origen o punto fijo del músculo, las fibras musculares se acortarán; cuando la base del esparadrapo está en la inserción o punto móvil del músculo, las fibras musculares se elongarán.
- (Figura 26 y 27)

Figura 26. Corte anatómico de la piel ante inflamación

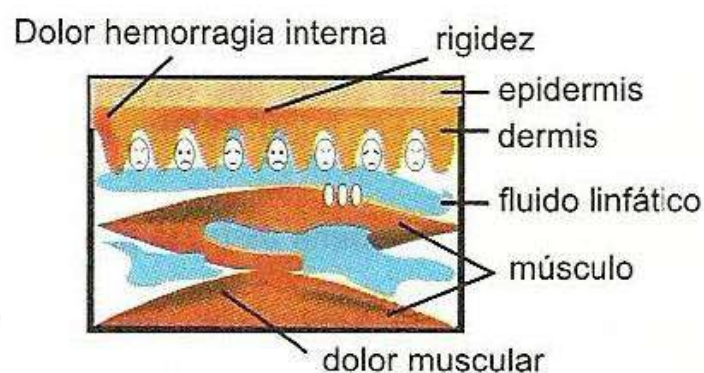
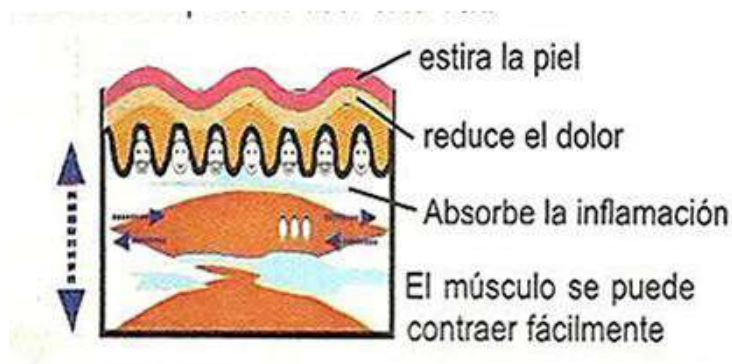


Figura 27. Corte anatómico de la piel ante inflamación con VNM



Esto explica el efecto regulador del esparadrapo en el tono muscular. (Sijmonsma J., 2010)

2.11.2- TÉCNICA DE LIGAMENTO.-

Permite la recuperación del ligamento lesionado sin limitar su movilidad y evita adherencias como consecuencia de la inmovilización. (Mena Sánchez F.J., 2010).

En esta técnica aprovechamos la tensión central de la venda y su tendencia a encogerse una vez colocada, que ejercerá una tensión interna sobre el ligamento afectado con tendencia a su acortamiento, ayudándole así a recuperar su postura natural. (Luque Suarez A., 2011)

Por lo general se sitúa la articulación en posición neutra o posición de reposo. Después se estira el VNM hasta el punto de tensión que interese (hasta 100% o 120%) y se fija sobre la articulación. Finalmente se colocan los anclajes sin estirar en los extremos. (Figura 28)

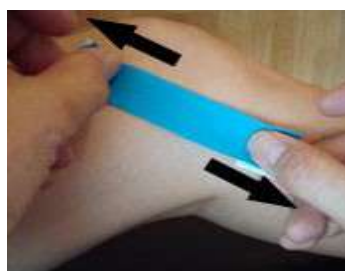

Figura 28. Fijación del tape en la técnica de ligamento del VNM

Habrá que tener en cuenta algunos puntos importantes a la hora de aplicar ésta técnica: (Sijmonsma J., 2010)

- A la hora de medir el esparadrapo sobre la longitud del ligamento hay que tener en cuenta el % de tensión que queremos darle al VNM, para que no cortemos demasiado grande el esparadrapo.
- Ambos anclajes son de 2-3 cms de largo y se aplican sin estirar.
- Los ligamentos siempre se tratan con una técnica en I.
- Las esquinas del esparadrapo se cortan de forma redondeada.
- Se puede combinar esta técnica con la técnica muscular. (Figura 29)

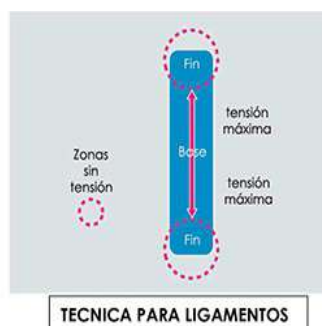


Fig. 29: Técnica de ligamento en VNM.

2.11.3- TÉCNICA DE AUMENTO DE ESPACIO.-

Se utiliza esta técnica para aumentar el espacio en una zona de la piel directamente encima de puntos dolorosos o en lugares con inflamación local, hinchazón o edema. (Figura 30)

Al elevar la piel se consigue una disminución de la presión y la irritación de los nociceptores, mejora la circulación sanguínea local y por tanto, se elimina mejor las sustancias irritantes para el tejido. (Mena Sánchez, F.J., 2010)

Habrá que tener en cuenta algunos puntos importantes a la hora de aplicar ésta técnica:

- Se puede utilizar sola o acompañada de otra técnica.
- Los anclajes deben quedar por fuera de la zona dolorosa.
- Estrella: Técnica en I. Se cortan cuatro tiras de 2,5 o 5 cms de ancho. Se retira el papel protector de la tira por el centro. Se adhiere la cinta horizontalmente con tensión central de un 25-50% encima del punto doloroso y fijación de las anclas fuera del punto doloroso. Las otras tiras se adhieren utilizando la misma técnica. Una tira vertical, otra diagonal derecha y otra diagonal izquierda formando una estrella. (Fernández J.M., 2011)



Figura 30. Técnica aumento de espacio en estrella

2.11.4- TÉCNICA ARTICULAR.-

El objetivo de esta técnica es cambiar ligeramente la posición de los diferentes huesos que forman la articulación, por lo tanto, si existe una buena alineación articular, el eje de movimiento será más funcional y mantendrá su rango de movimiento. (Sijmonsma J., 2010).

El VNM es aplicado con una técnica en I o Y con estiramiento máximo (50-100 %) y fijando los anclajes sin estirar. (Figura 31)

Existen dos maneras de llevar la articulación a una posición más adecuada:

- Técnica manual y seguidamente mantenerla con el VNM.
- Poner la articulación en la posición deseada mediante el VNM. (Fernández J.M., 2011)

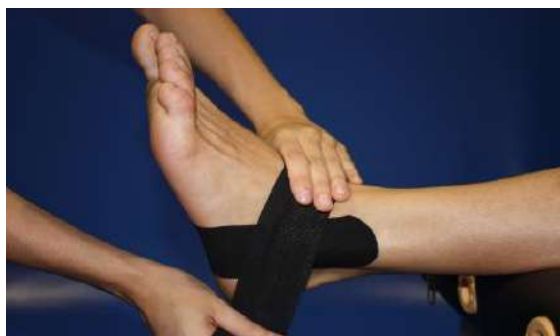

Fig. 31: Técnica articular en el VNM

2.11.5- TÉCNICA LINFÁTICA.-

Esta técnica tiene como objetivo estimular y ayudar a la eliminación de líquidos. Se aprovecha la función elevadora de la venda para, aumentando el espacio y reduciendo la presión, normalizar la circulación sanguínea, estimular los linfangiones y con ello el drenaje linfático.

Existen algunos principios de aplicación para esta técnica: (Fernández J.M., 2011).

- Los anclajes se pegan sin estirar.
- Preferiblemente se coloca en extensión o se estira la zona a tratar.
- Se aplica el VNM sin tensión.
- El esparadrapo se pega de proximal a distal, en contra de la dirección del flujo linfático. La venda tira hacia el punto que es pegado primero.
- El anclaje proximal o base del VNM de 3-4 cms.
- Se utilizan tiras finas, se corta el esparadrapo de 5 cms de ancho, en 4 o 5 tiras. Las tiras pueden seguir unidas en la base en forma de abanico o en tiras sueltas. (Figura 32)

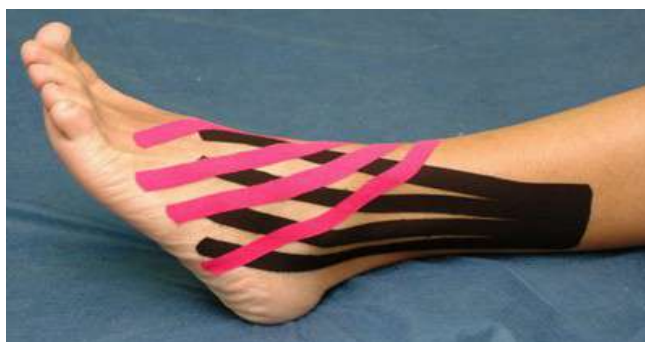

Figura 32. VNM linfático en el pie.

2.11.6- TÉCNICAS ESPECÍFICAS: HEMATOMAS Y CICATRICES.-

En esta técnica el objetivo es crear más espacio en la zona a tratar y se estimula la regeneración de nuevos vasos linfáticos. (Jiménez Blanco A., 2012).

- HEMATOMAS.-
Los principios de aplicación en hematomas son: (Fernández J.M., 2011)
- Se coloca el esparadrapo de forma enrejada encima de la zona a tratar y los anclajes fuera de la zona a tratar.
- Se cortan varias tiras individuales de 1 - 1,25 cms de ancho.
- La base del VNM va con una tensión del 75% - 80% y los anclajes se fijan sin tensión.
- La primera tira se pega en diagonal a la zona a tratar. Y se repite este paso hasta que la zona quede cubierta en ambas direcciones y en diagonal.
- Entre tira y tira se deja un espacio de 1 cm. (Figura 33)

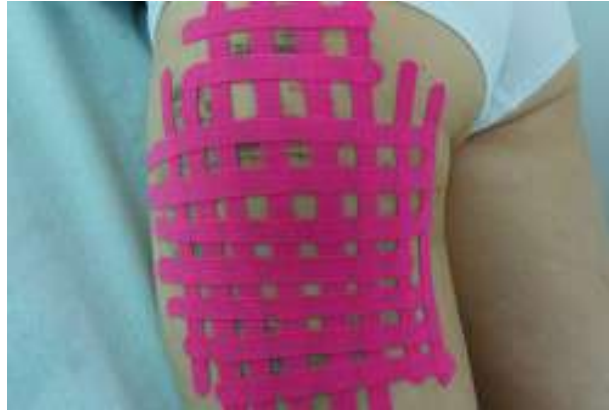

Figura 33. VNM en hematoma

- CICATRICES.-

Se pegan tiras longitudinales colocadas en dirección opuesta. (Jiménez Blanco A., 2012). (Figura 34)

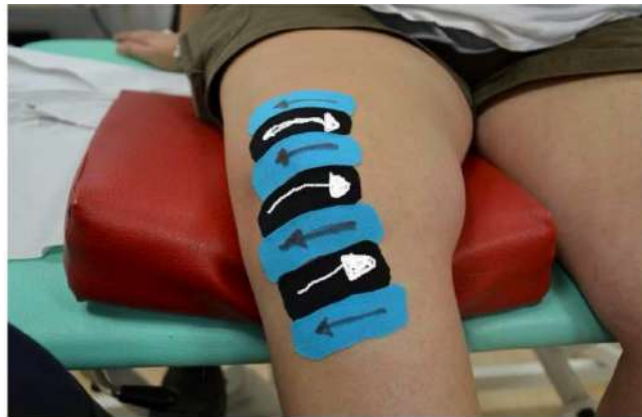

Figura 34. VNM para cicatrices

2.12- APLICACIONES TERAPEUTICAS DEL VNM EN PATOLOGÍAS DEL ANTEPIE

- METATARSALGIAS
- NEUROMA DE MORTON
- HALLUX VALGUS (técnica articular)
- HALLUX VALGUS (técnica linfática)
- DEDO EN GARRA O EN MARTILLO
- HELOMAS
- PAPILOMAS

- HEMATOMAS Y CICATRICES
- ONICOCRIPTOSIS

2.12.1– METATARSALGIAS.-

Definición.-

Se define como metatarsalgia al dolor localizado en zona plantar del antepié. Las metatarsalgias constituyen la localización más frecuente del dolor en los pies y es más habitual en las mujeres.

Dentro de la gran variedad de causas que pueden producir metatarsalgias se pueden establecer cuatro grupos: alteración estática, patología degenerativa ósea, patología de partes blandas y patología inflamatoria. (Figura 35)

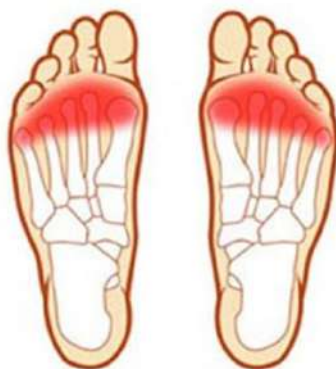

Figura 35. Metatarsalgia

Técnica del VNM.-

En esta patología aplicaremos una técnica de ligamento en I, muscular y ligamento.

Posición del pie.-

Colocaremos al paciente en decúbito supino y con el pie relajado en posición neutra.

Medición del tape.-

Para cortar el trozo de tape para el VNM mediremos desde la zona dorsal del pie hasta la anterior del talón en la planta del pie.

Aplicación del tape.-

En la parte central del tape se realizan dos agujeros longitudinales (figura 36), quitamos el papel e introducimos los dedos centrales (figura 37). Primero

colocamos el ancla dorsal sin tensión sobre los metatarsianos (figura 38), luego realizamos una FLEXIÓN DORSAL de los dedos con la otra mano y fijamos en ancla plantar con una tensión del 25-30 % hasta la zona del calcáneo (figura 39 y 40), que la fijamos sin tensión (figura 41). (Dueñas Moscardó L., 2010).



Figura 36. Agujeros para los dedos

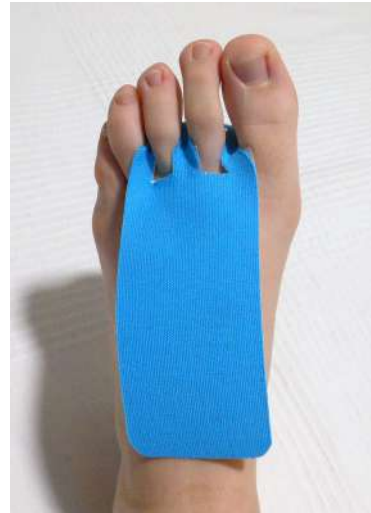

Figura 37. Introducimos los dedos

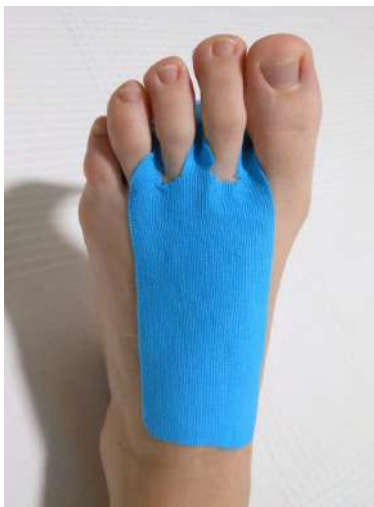

Figura 38. Ancla dorsal del VNM

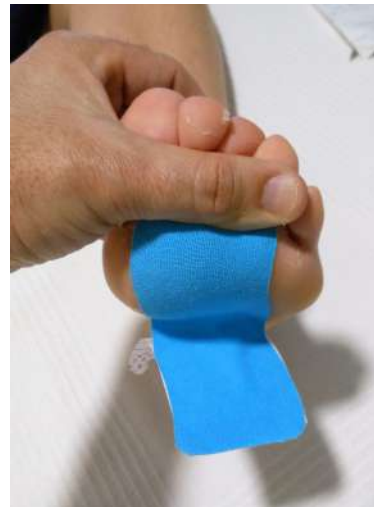

Figura 39. Flexión dorsal dedos



Figura 40. Ancla plantar del VNM

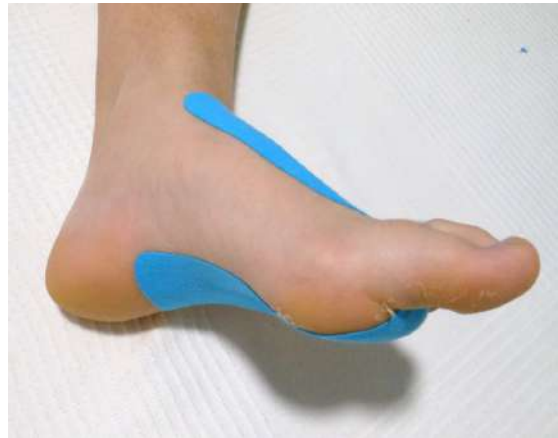

Figura 41. VNM para metatarsalgia

2.12.2- NEUROMA DE MORTON.-

Definición.-

El neuroma de Morton consiste en un engrosamiento del nervio interdigital en el 2º o 3º espacio interdigital o ambos a la vez, provocado por una compresión crónica.

Los nervios interdigitales se encuentran en el antepié y pasan entre las cabezas de los metatarsianos antes de dividirse en dos ramas, uno para cada dedo, y justo la bifurcación es el punto de conflicto. (Figura 42)

El signo más característico es el dolor en forma de quemazón en la base de los dedos o irradiado hacia el segundo o tercer dedos.

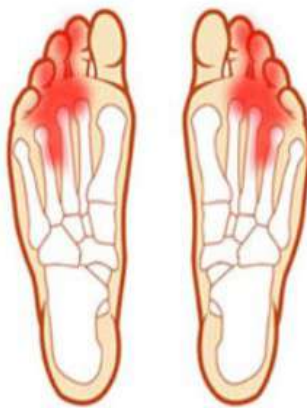

Figura 42. Neuroma de Morton

Técnica del VNM.-

En esta patología aplicaremos una técnica de ligamento en I, muscular y ligamento.

Posición del pie.-

Colocaremos al paciente en decúbito supino y con el pie relajado en posición neutra.

Medición del tape.-

Para cortar el trozo de tape para el VNM mediremos desde la zona dorsal del pie hasta la anterior del talón en la planta del pie.

Aplicación del tape.-

En la parte central del tape se realizan dos agujeros centrales y longitudinales, quitamos el papel e introducimos los dedos centrales. Primero colocamos el ancla dorsal sin tensión sobre los metatarsianos (figura 43), luego realizamos una FLEXIÓN PLANTAR de los dedos con la otra mano y fijamos en cabo plantar con una ligera tensión hasta la zona del talón (figura 44), que la fijamos sin tensión. (Dueñas Moscardó L., 2010)

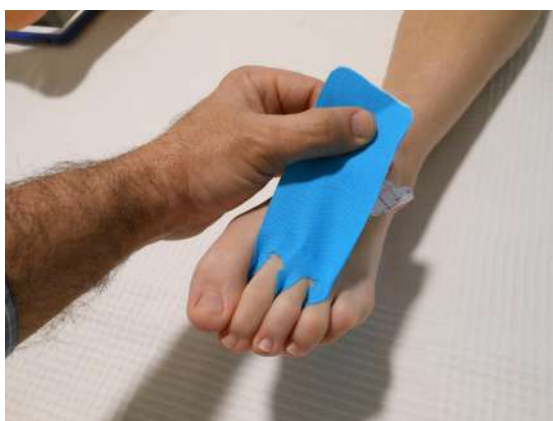

Figura 43. Ancla dorsal del VNM

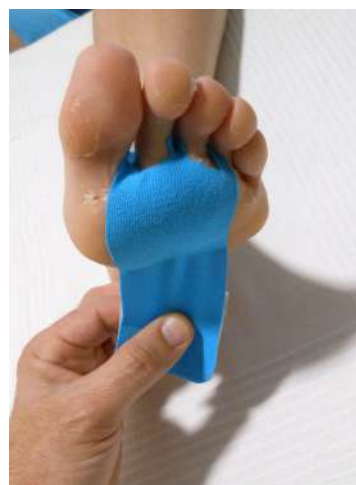

Figura 44. Ancla plantar del VNM

2.12.3- HALLUX VALGUS.-

Definición.-

El hallux valgus es la desviación hacia fuera del dedo gordo (Figura 45). Debemos destacar también que en toda persona civilizada, en relación con el calzado, existe un cierto grado de hallux valgus que podríamos llamar fisiológico.

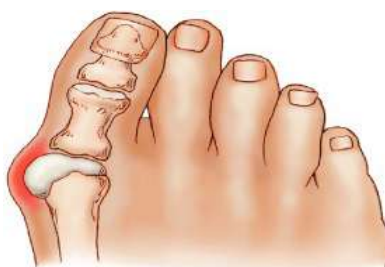

Figura 45. Hallux Valgus

El hallux abductus valgus es una compleja deformidad que afecta al primer segmento metatarsodigital del pie, se produce una desviación en varo y pronación del primer metatarsiano, valgo y rotación interna de la falange distal, y además una luxación lateral de los sesamoideos. También se produce una alteración en la dirección de los músculos del dedo gordo, el músculo extensor y los flexores al desviarse hacia dentro como formando una cuerda de arco, además de disminuir su acción normal extensora o flexora, se convierten en abductores. Y el músculo aductor del dedo gordo, pasa de la cara interna del pie a la cara plantar, con lo que en lugar de desviarlo en varo se limita a flexionarlo (Figura 46).

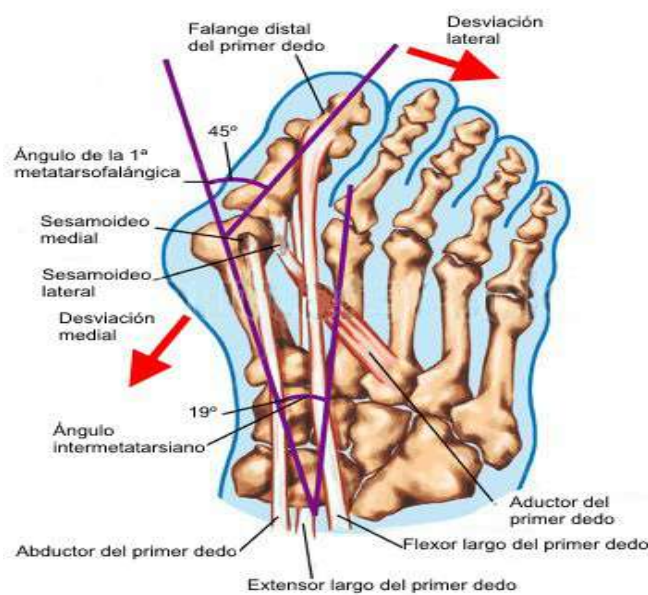


Figura 46. Anatomía patológica del HAV.

2.12.3.a- Técnica del VNM.- (técnica articular)

Aplicaremos una técnica de corrección articular con dos tiras en V, el objetivo del VNM es corregir la posición de la art. MTF.

Posición del pie.-

Colocaremos al paciente sentado o en decúbito supino y con el pie relajado en posición neutra.

Medición del tape.-

Para cortar el trozo del tape para el VNM mediremos desde la falange proximal del primer dedo hasta la cara lateral del calcáneo. Cortaremos una tira de 5 cms de ancho por la mitad y dejamos una base de 2-3 cms.

Aplicación del tape.-

Colocaremos la base del VNM en la cara medial de la art. MTF del primer dedo. El primer cabo en cara dorsal y medial del pie hasta la cara medial del calcáneo (figura 47), el segundo cabo en cara plantar y medial del pie hasta la cara plantar del calcáneo (figura 48). La base y las anclas sin estirar, y el tape con estiramiento máximo (figura 49). (Dueñas Moscardó L., 2010)

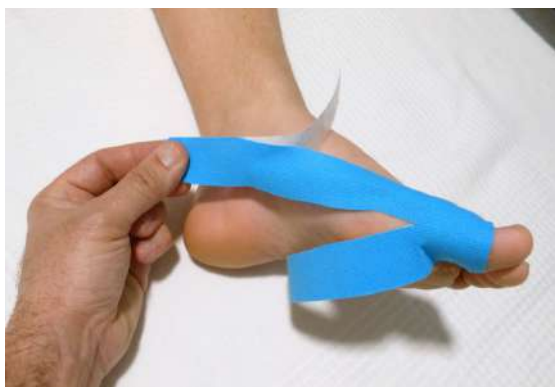

Figura 47. Cabo dorsal del VNM para HAV



Figura 48. Cabo plantar del VNM para HAV

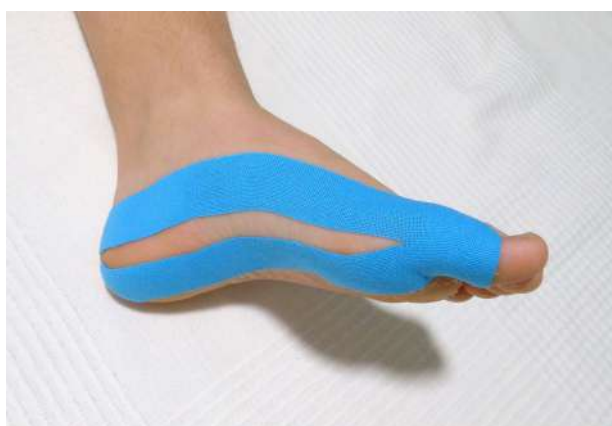

Figura 49. VNM articular para HAV

2.12.3.b– Técnica del VNM.- (técnica linfática)

Aplicaremos una técnica linfática con dos tiras en abanico.

Posición del pie.-

Colocaremos al paciente sentado o en decúbito supino y con el pie relajado en posición neutra.

Medición del tape.-

Para cortar el trozo del tape para el VNM mediremos desde maléolo interno y externo del tobillo hasta la primera art. MTF. Cortaremos una tira de 5 cms de ancho en tres tiras y dejamos una base de 2-3 cms.

Aplicación del tape.-

Se coloca la base del tape en la zona retromaleolar interna y externa, y las colas hacia distal y por encima del hallux valgus (figura 50). (Sijmonsma J., 2010)

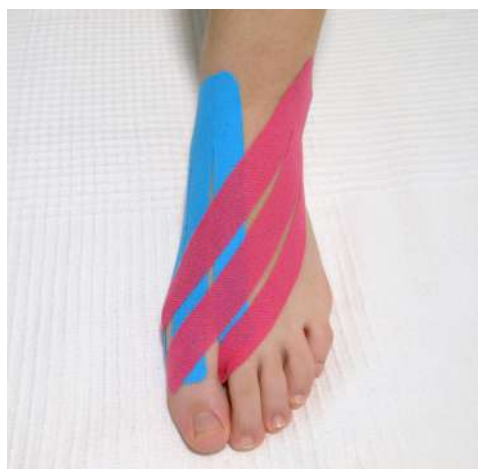

Figura 50. VNM linfático para HAV

2.12.4- DEDO EN GARRA O EN MARTILLO.-

Definición.-

El dedo en garra es aquel que presenta una hiperextensión de la art. metatarsofalángica, con flexión de la art. interfalángica proximal y distal.

El dedo en martillo es aquel que presenta una hiperextensión de la art. metatarsofalángica, con flexión de la art. interfalángica proximal y art. interfalángica distal neutra o extendida (figura 51).

Ambas deformidades están producidas por un desequilibrio entre los músculos intrínsecos y extrínsecos, con predominio de los extensores sobre los flexores.

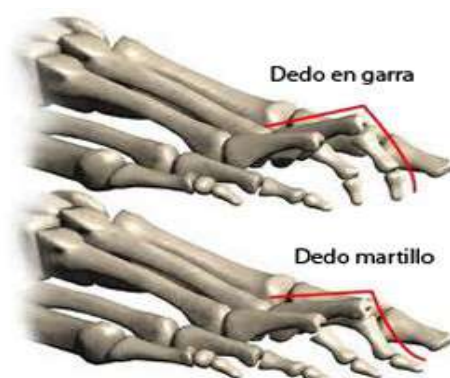

Figura 51. Dedo en garra y dedo en martillo

Técnica del VNM.-

En esta patología aplicaremos una técnica de ligamento en I, muscular y ligamento.

Posición del pie.-

Colocaremos al paciente sentado o en decúbito supino y con el pie relajado en posición neutra.

Medición del tape.-

Para cortar el trozo del tape para el VNM mediremos desde la parte dorso-lateral del pie y la art. del tobillo hasta la punta del dedo que queremos tratar. Si queremos tratar varios dedos en garra o martillo a la vez, repetimos este proceso o utilizamos una técnica en abanico con la misma medición.

Aplicación del tape.-

Se coloca la punta de la tira del tape envolviendo la punta del dedo en garra o martillo a tratar, hasta la prominencia dorsal del dedo. Posteriormente pegamos la base del tape en la zona dorsal-lateral del tobillo, que es por donde transcurre el extensor largo de los dedos (figura 52). Con una mano sujetamos la base del tape y con la otra en la punta del dedo a tratar, hacemos una flexión plantar máxima del dedo para que quede tensión máxima en el recorrido dorsal del tape (figura 53).

Se puede colocar un pequeño anclaje en la punta del dedo a tratar fijando la punta del tape para una mayor sujeción del mismo (figura 54).



Figura 52. Colocación del tape

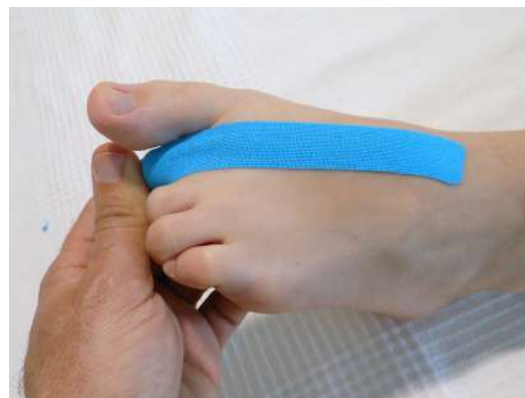

Figura 53. Flexión plantar dedos



Figura 54. VNM para dedo en garra o en martillo

2.12.5– HELOMAS.-

Definición.-

El heloma es una queratosis inflamatoria que se produce por la muerte del queratinocito. Es un proceso adquirido desencadenado por una reacción a una presión o fricción excesiva sobre la piel. La causa se debe en la mayor parte de los casos a un calzado inadecuado y/o una alteración biomecánica.

Los helomas constituyen las lesiones más frecuentes en consulta podológica.

Técnica del VNM.-

Se recomienda utilizar la técnica de aumento de espacio o de estrella.

Posición del pie.-

Colocaremos al paciente sentado o en decúbito supino y con el pie relajado en posición neutra.

Medición del tape.-

Cortaremos cuatro tiras de tape de 1-1,25 cms de ancho y con una longitud suficiente para que los anclajes queden fuera del heloma.

Aplicación del tape.-

Se colocan las cuatro tiras por encima del heloma, con tensión central del 30-40% y los anclajes sin tensión (Figura 55). (Dueñas Moscardó L., 2010)

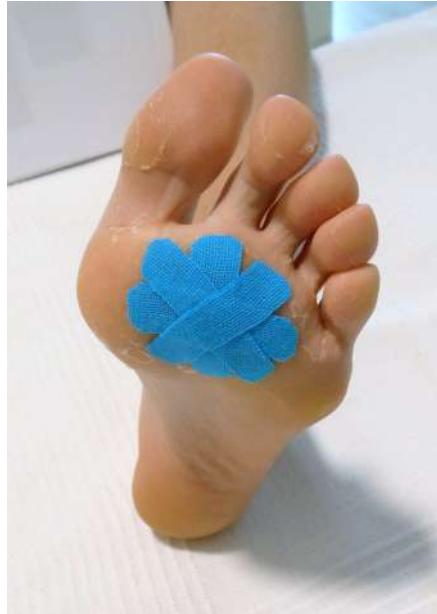

Figura 55. VNM en un heloma

2.12.6– PAPILOMAS.-

Está contraindicada la aplicación del VNM en lesiones dermatológicas como el papiloma, debido a que mejora la circulación sanguínea local y esto produciría una estimulación en el crecimiento de la lesión.

2.12.7- HEMATOMAS Y CICATRICES.-

Descritas en el apartado 13.6 en el capítulo de Técnicas del VNM. (página. 31)

2.12.8- ONICOCRIPTOSIS.-

El tratamiento mediante VNM en la onicocriptosis es una herramienta más a nuestro alcance. Estaría indicado en las uñas que se encarnan en el lecho ungueal e intentamos una reeducación de las mismas. El propósito del VNM es separar y crear espacio en los canales digitales. Está principalmente indicado para tratar los helomas periungueales.

Con el paciente sentado, mediante técnica de ligamento, fijamos una tira en la zona central del pulpejo del dedo afectado y los extremos de la tira deben coincidir con el canal ungueal y sin tensión. (Vázquez Amela FX., 2011)

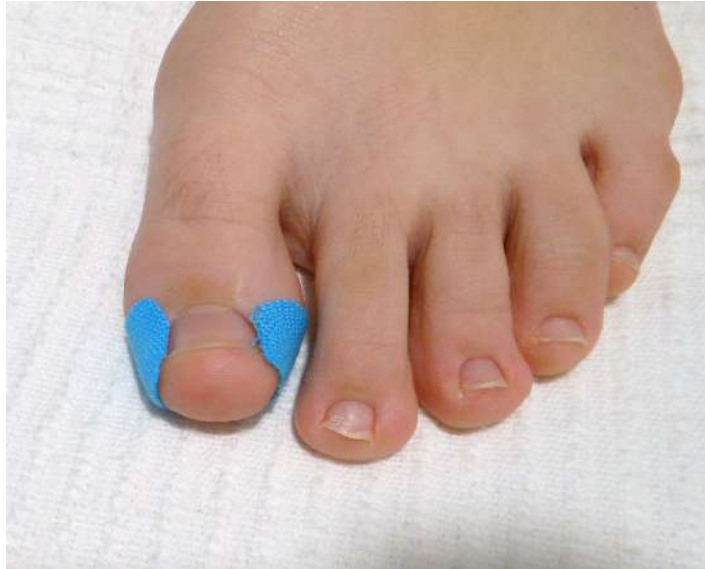

Figura 56. VNM en onicocriptosis

3.- HIPÓTESIS

- La aplicación del VNM disminuye el dolor en las patologías de la región anterior del pie.
- El VNM acelera la recuperación en el tratamiento de lesiones de la región anterior del pie.
- El VNM mejora la sensación de estabilidad y confianza en el paciente.

4.- OBJETIVOS

- Describir las técnicas de aplicación del VNM en las patologías de la región anterior del pie.
- Conocer la eficacia del VNM como tratamiento en las patologías con más incidencia en la región anterior del pie.
- Comprobar si la efectividad de este vendaje es beneficiosa y real o solamente es un efecto placebo.
- Efectos del VNM como tratamiento único o bien combinándolo con otras técnicas podológicas

5.- MATERIAL Y MÉTODOS

En este trabajo se ha realizado una revisión bibliográfica de los artículos desde el año 2005 hasta la actualidad publicados en las principales fuentes y bases de datos biomédicas: PubMed, Medline, PEDro.

Se han aceptado los artículos y documentos más relevantes relacionados con el tema de este trabajo. Se ha incidido principalmente en aquellos artículos que hablan del VNM en patologías de la región anterior del pie.

La búsqueda ha sido realizada en castellano y en inglés. Las palabras claves utilizadas para encontrar artículos válidos para el objetivo del trabajo son vendaje neuromuscular, kinesiotape, taping neuromuscular, tape muscular, kinesiology, kinesiotaping, patologías antepie.

Se han incluido los artículos que cumplen los siguientes requisitos:

- Artículos y trabajos publicados posteriormente al año 2005, libres de pago o no realizados directamente por una casa comercial y escritos en castellano o en inglés.
- Artículos que tratan las patologías o deformidades de la región anterior del pie como tratamiento único o combinado con otras técnicas podológicas.

Se han excluido los artículos que:

- Están publicados con anterioridad al año 2005.
- Describen tratamientos con VNM en zonas anatómicas distintas a la de éste trabajo.
- Estudios en otros idiomas diferentes a los elegidos.

6.- RESULTADOS

Inicialmente se encontraron 47 estudios y tras excluir todos los artículos que no reunían los criterios de inclusión, se analizaron 27 estudios.

La gran mayoría de los estudios describen el VNM como una herramienta complementaria en la intervención terapéutica de nuestros pacientes, de tal manera que su importancia en los estudios ha tenido un incremento significativo en los últimos 10 años.

Según ESPEJO L., señala que la aplicación del VNM, tiene un efecto positivo en la mejora de la movilidad activa y el dolor; pero coincidiendo con otros autores, en relación con la fuerza muscular, no se observa ningún cambio inmediato.

Sobre el dolor percibido, tras la aplicación del VNM, LUQUE SUAREZ A., encontró resultados significativos en la disminución del dolor en pacientes tratados con VNM e igualmente halló mejoría en los rangos de movilidad.

Vale la pena destacar que estos estudios no ponen en duda los efectos terapéuticos del VNM, sobre todo en la disminución del dolor y en el aumento de los rangos de movilidad de las estructuras tratadas con ésta técnica.

Por lo expuesto en todos los artículos analizados, sería conveniente realizar más estudios significativos para ampliar la evidencia científica del VNM en las patologías osteo-articulares de la región anterior del pie.

7.- DISCUSIÓN

Tras la revisión de los distintos estudios, podemos decir que existe una mayoría de publicaciones que describen un efecto terapéutico positivo tras la aplicación del VNM aunque su eficacia no esté demostrada en su totalidad, y también hay algunos estudios que no ven resultados distintos en comparación con otros tratamientos.

Existe un incremento notable en el número de artículos sobre VNM en los últimos años. ESPEJO L. y APOLO MD., estudian la efectividad del VNM en una revisión bibliográfica y destaca un incremento progresivo en las publicaciones, cada año de artículos sobre el VNM en el pie, pasando de 2 estudios en el 2001 hasta los 11 estudios del año 2010. De estos datos se destaca el interés despertado por el VNM, en el incremento de publicaciones en la primera década del siglo XXI.

Otro aspecto importante que hay que destacar es la zona anatómica sobre la que se aplica el VNM y su efectividad. CALERO PA., realizaron una revisión bibliográfica sobre la efectividad del VNM y tras analizar 41 artículos publicados entre 2000 y 2010 encontraron que la aplicación del VNM era en un 90% sobre estructuras músculo-esqueléticas y osteo-articulares, un 5% sobre el área neurológica y otro 5% sobre el área vascular. Cabe destacar que dentro de las diferentes estructuras del sistema músculo-esquelético, el área del pie con 8 artículos, es el área anatómica con mayor número de estudios.

En el artículo de VILLOTA CHICAÍZA X.M., presenta un análisis de los efectos neurofisiológicos del VNM y del papel que representan las fascias en estos; primero desarrolla los conceptos anatómicos sobre la piel y las fascias y luego analiza los efectos analgésico, neuromecánico y vascular del VNM. Concluye que el principal efecto del VNM es la analgesia por las convulsiones que forma sobre la piel.

En muchos estudios he encontrado que no se identifica la marca, el color y el tipo de venda que se ha utilizado, ya que no todas las vendas tienen las mismas propiedades. FERNÁNDEZ JM y ALEGRE DURÁN LM., dentro de las aplicaciones prácticas del VNM en las lesiones del pie, se preguntan si todas las vendas tienen las mismas propiedades mecánicas. Realizan un estudio cortando tiras de 30 cms de varias marcas comerciales y de varios colores, las colocó en un soporte fijo y las sometió a tensión. Comprobó que existía una importante variabilidad en las respuestas mecánicas de las vendas de diferentes fabricantes y colores del VNM ante los esfuerzos de tracción. Concluyen en que si se pretenden optimizar los efectos del VNM, habrá que saber de forma precisa el grado de tensión de cada venda y habrá que buscar vendas con parecidas respuestas mecánicas para obtener la tensión óptima de forma fiable.

Además de los aspectos mencionados anteriormente, se han encontrado estudios que analizan y comparan los resultados de un mismo tratamiento con aplicación de VNM y con vendaje funcional. LUQUE SUÁREZ A., realizó una comparativa de los resultados obtenidos en el tratamiento conservador en el retropie pronado y supinado con VNM y con vendaje funcional, y una de las conclusiones que obtuvo fue que no fueron significativas las diferencias en los resultados entre ambas técnicas. Pero destaca la percepción subjetiva positiva de los pacientes acerca de su disminución del dolor y de la mejora de la funcionalidad, de su calidad de vida y de su estado anímico, que dicen que obtenían con el VNM comparado con el vendaje funcional. Concluye que también habría que valorar el efecto placebo proporcionado por el VNM con respecto a otros tratamientos.

También MARTÍNEZ MONTEJO V, en su trabajo sobre la comparativa entre vendaje funcional y VNM en el tratamiento del esguince del ligamento lateral externo en el tobillo, concluye que no hay evidencia científica sobre cual de las dos técnicas es más efectiva.

Otro trabajo que pone en duda la efectividad del VNM, es el realizado por PEREZ P. y GASCÓ J., que realizaron estudios en 29 pacientes con el objetivo de identificar la influencia del VNM sobre la presión plantar durante la marcha y no encontraron resultados significativos en la presión plantar.

Hay publicaciones científicas que destacan efectos beneficiosos en la práctica clínica en los tratamientos con VNM y otros que concluyen que no existen diferencias en una comparativa con otros tratamientos.

8.- CONCLUSIONES

- El VNM tiene efectos positivos a corto plazo como son la disminución del dolor, mejoría de la capacidad funcional y aumento del rango de movilidad y fuerza muscular.
- El VNM tiene efectos terapéuticos en sujetos lesionados o con alguna patología, no apreciándose diferencias entre sujetos sanos.
- Hay que tener en cuenta el efecto placebo del VNM. La influencia de la cromoterapia sobre algunos pacientes y el gran impacto mediático de los deportistas de élite que los utilizan, hacen que la gente de la calle piense que como lo llevan los deportistas, debe ser un tratamiento muy efectivo. Por lo tanto, en muchas ocasiones puede que el tratamiento sea más efectivo de lo que realmente es. Existe una percepción subjetiva de que mejora su calidad de vida y su estado anímico.
- No existe un consenso para protocolizar el tratamiento con VNM, en aspectos esenciales de la técnica de aplicación del VNM, como la duración que se debe mantener el vendaje o la longitud elástica que alcanza.
- El VNM tiene efectos sobre los huesos, articulaciones, ligamentos y músculos de la región anterior del pie, pero no hay una gran evidencia científica que lo demuestre. Deben realizarse más estudios para conocer la efectividad de ésta técnica, que puedan ayudar en la toma de decisiones en el ámbito clínico.

9.- REFERENCIAS BIBLIOGRÁFICAS

- AGUIRRE T. Kinesiology Taping. Teoría y práctica. Andoain: Biocorp Europa; 2010.
- CALERO P.A., CAÑON G.A.; Efectos del vendaje neuromuscular: Una revisión bibliográfica.; Rev. Cienc. Salud 2012; 10(2): 273-284.
- DUEÑAS MOSCARDÓ L., BALASCH i BERNAT M, ESPÍ LOPEZ GV. Técnicas y nuevas aplicaciones del Vendaje Neuromuscular. Madrid. Letterabooks publicaciones; 2010
- ESPEJO L. y APOLO M.D.. Revisión bibliográfica de la efectividad del kinesiotaping. Facultad de Medicina. Universidad de Extremadura. Rehabilitación 2011. (doi:10.1016/j.rh.2011.02.002). Elsevier Doyma.

- FALABELLA R., VICTORIA J., BARONA M.I., DOMÍNGUEZ L., Dermatología. Bogotá: Colección para Investigaciones Biológicas; 2005
- FÉLIX E. DÍAZ, 2008. Kinesiología, Pequeño Manual de Vendaje Neuromuscular, Kinesiotape. Pags 16-17
- FERNÁNDEZ JC. Fisiología Linfática. Errores de Interpretación. Patologías del Sistema Linfático. Fisiopatología Actual. En El Sistema Linfático. Historia, iconografía e implicaciones fisioterapéuticas. Madrid: Editorial Médica Panamericana; 2006.
- FERNÁNDEZ JM., ALEGRE DURÁN LM., ABIAN VICEN J., CARCELÉN COBO R. Y AGUADO JÓDAR X.; Vendaje neuromuscular: ¿Tienen todas las vendas las mismas propiedades mecánicas?.; Apunts Med. Esport 2010; 45 (166): 61 – 67.
- FERNÁNDEZ JM. Vendajes neuromusculares. E.U. de fisioterapia 2011. Disponible en:
(<http://www.uclm.es/profesorado/jmfernandez/Alumnos/Tecnicas%20Especiales/Vendaje%20Neuromuscular%2013%20alumnos.pdf>)
- FUENTES MT, FERNÁNDEZ M., El vendaje neuromuscular (II): aplicaciones prácticas en lesiones del pie. 2009. Salud del pie, 2, 17-21
- GUEDE F. Biomecánica de músculo. [citado 2013 abr. 5]. Disponible en:
(http://www.fcs.uner.edu.ar/libros/archivos/articulos/biomecanica_del_musculo.pdf) .
- JIMÉNEZ BLANCO A., Vendaje Neuromuscular en el ámbito laboral. XII Congreso Nacional Setla. 2012
- JIMÉNEZ MATA I., Iniciación al Vendaje Neuromuscular en Pediatría. 2011. Pag. 2. Atena S.L.
(<http://www.aevnm.com>) .
- LUQUE SUÁREZ A. Efectividad a corto plazo del vendaje neuro-muscular y vendaje funcional en la corrección del retropie pronado y supinazo. Universidad de Málaga. Tesis doctoral. 2011
- MANCUSO P. El sistema Fascial. 2008 [citado: 2013 may]. Disponible en:
(http://www.odontotienda.com.ar/img/el_sistema_fascial.pdf)

- MARK D. THELEN, PAUL D. STONEMAN, JAMES A. DAUBER. The Clinical Efficacy of Kinesio Tape for Shoulder Pain: A Randomized, Double-Blinded, Clinical Trial. *J Orthop Sports Phys Ther.* 2008;38(7):389-395, doi:10.2519/jospt.2008.2791

- MARTÍN E. Fundamentos de fisiología. Madrid: Editorial Paraninfo; 2006.

- MARTÍNEZ MONTEJO V., Comparativa de vendaje funcional versus técnicas de vendaje neuromuscular en el tratamiento del esguince de ligamento lateral externo del tobillo. (2014). -Univ. Valladolid-, Escuela U. de Fisioterapia. Pags 10 – 13.

- MENA SANCHEZ F.J., CALVO GALIANA M.I., Vendajes Neuromusculares. 2010. Pag. 9
(http://www.menapodologo.es/pdf/pp_vnm.pdf)

- MONTAÑO P. Vendaje neuromuscular. Bases neurofisiológicas. 2013. Disponible en:
(<http://www.aevnm.com/docs/VNMBasesNeurofisiologica%5B1%5D.pdf>)

- PÉREZ P., GASCÓ J., MERINO MA., MOLL R., CASTILLO V., Influencia del vendaje neuromuscular sobre la presión plantar durante la marcha. *Fisioterapia* 32 (3), 111-5. / doi:10,1016/j.ft.2009.12.004

- SALTER RB., (2005). Trastornos y lesiones del sistema musculo-esquelético. Barcelona. Masson.

- SELVA F., El vendaje neuromuscular. *Art. Divulgatio.* 2008 marzo [citado 2 junio 2013]; IV(1):39. Disponible en:
(<http://www.vendajeneuromuscular.es/publicaciones/UV-Fisioterapia-al-dia-vendaje-neuromuscular.pdf>)

- SIJMONSMA J., Manual de taping neuro muscular. 1ª Ed. Española Aneid Press; 2010. Pags 14-15

- VÁZQUEZ AMELA FX., Podología Deportiva. El vendaje Neuromuscular. Editorial E.E.E. 2011

- VILLOTA-CHICAÍZA XM. Vendaje neuromuscular: Efectos neurofisiológicos y el papel de las fascias. *Rev Cienc Salud.* 2014;12(2): 253-69. doi: dx.doi.org/10.12804/revsalud12.2.2014.08

- WILLIAMS S, WHATMAN C, HUME PA, SHEERIN K. Kinesiotaping in treatment and prevention of sports injuries: a meta-analysis of the evidence for its effectiveness. Sports Med. 2012 Feb 1;42(2):153-64. doi: 10.2165/11594960

10.- ÍNDICE DE FIGURAS

- 01.- Dr. Kenzo Kase
- 02.- Capas de la piel
- 03.- Receptores sensoriales de la piel
- 04.- Estímulos que perciben los receptores sensoriales
- 05.- Fascia superficial y profunda
- 06.- Ondulaciones del VNM
- 07.- El VNM se adhiere mejor con el calor
- 08.- Base del VNM

- 09.- Ancla del VNM
- 10.- Zona activa del VNM
- 11.- Efecto analgésico del VNM
- 12.- Convoluciones que forma el VNM
- 13.- Efecto del VNM en la piel
- 14.- VNM en la art. del tobillo
- 15.- Efecto circulatorio del VNM
- 16.- Aspecto de la piel en el VNM
- 17.- Forma redondeada de los anclajes en el VNM
- 18.- Diferentes colores para un VNM
- 19.- Colores cálidos y colores fríos
- 20.- Técnica en I
- 21.- Técnica en Y
- 22.- Técnica en X
- 23.- Técnica en estrella
- 24.- Técnica en tela de araña
- 25.- Técnica muscular en el VNM
- 26.- Corte anatómico de la piel ante inflamación
- 27.- Corte anatómico de la piel ante inflamación con VNM
- 28.- Fijación del tape en la técnica de ligamento del VNM
- 29.- Técnica de ligamento en el VNM
- 30.- Técnica de aumento de espacio en estrella
- 31.- Técnica articular en el VNM
- 32.- VNM linfático en el pie
- 33.- VNM en hematoma
- 34.- VNM en cicatrices
- 35.- Metatarsalgia
- 36.- 41.- VNM en metatarsalgia
- 42.- Neuroma de Morton.
- 43.- 44.- VNM en Neuroma de Morton
- 45.- Hallux Valgus
- 46.- Anatomía patológica del HAV
- 47.- 49.- VNM articular para HAV
- 50.- VNM linfático para HAV
- 51.- Dedo en garra y dedo en martillo
- 52.- 54.- VNM para dedo en garra y dedo en martillo
- 55.- VNM para un heloma
- 56.- VNM en onicocriptosis

