

Lesiones nerviosas periféricas. Síndromes canaliculares

Prof. F. López Prats

ÍNDICE

- | | |
|---|---|
| 1. RECUERDO ANATÓMICO | 9. TÉCNICAS DE CIRUGÍA DIRECTA DEL NERVIOS |
| 2. DEGENERACIÓN Y REGENERACIÓN NEURONAL | 10. SECUELAS |
| 3. ETIOLOGÍA | 11. AFECCIONES NERVIOSAS DE MAYOR PREVALENCIA |
| 4. CLASIFICACIÓN DE LAS LESIONES DE LOS NERVIOS | 11.1. Neuropatías por atrapamiento |
| 5. CLÍNICA | 11.2. Lesiones de troncos nerviosos |
| 6. DIAGNÓSTICO | 11.3. Lesiones del plexo braquial |
| 7. FACTORES QUE INFLUYEN EN LA REGENERACIÓN | 12. ASPECTOS A RECORDAR |
| 8. TRATAMIENTO DE LA LESIÓN NERVIOSA | 13. BIBLIOGRAFÍA |

1. RECUERDO ANATÓMICO

Los nervios periféricos están formados por fibras nerviosas motoras, sensitivas y vegetativas. Cada axón está rodeado por su vaina, constituida por células de Schwann. En las fibras amielínicas o con escasa mielina, la célula de Schwann hace las veces de vaina y rodea a una cantidad mínima de mielina. En las fibras más mielinizadas, la célula de Schwann va rotando y formando una estructura multilaminar que rodea a una vaina de mielina. El axón, con su célula de Schwann y su vaina de mielina, es rodeado, a su vez, por un velo de delicado tejido fibroso que se llama **endoneuro**. Visualizado en forma longitudinal, el endoneuro es un tubo que rodea de manera individual a las vainas de mielina y a las células de Schwann, las cuales se aglomeran para formar fascículos. Cada fascículo o grupo de axones envainados es rodeado, a su vez, por una capa más densa: el **perineuro**. Todo el grupo de fascículos, con su perineuro circundante, forma un nervio espinal mixto o periférico encerrado por el **epineuro** o cubierta exterior.

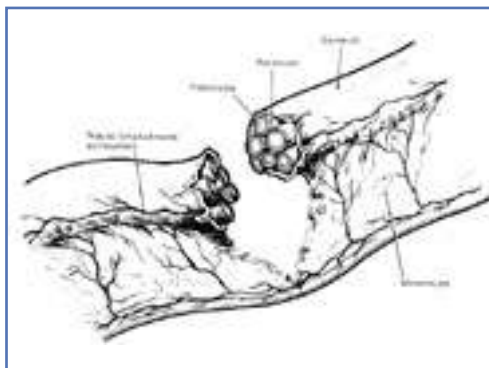


Figura 1. Esquema de herida nerviosa.

2. DEGENERACIÓN Y REGENERACIÓN NEURONAL

Cualquier parte de una neurona que se desprenda de su soma degenera y se destruye por fagocitosis. Este proceso de degeneración distal respecto al sitio de la lesión se llama **degeneración walleriana** (Waller, 1850). La reacción proximal respecto del punto de la sección se llama *degeneración primaria o retrógrada*. El tiempo en el que se instaura la degeneración es un poco diferente para los segmentos sensitivos y motores, y también depende la mielinización de la fibra.

En los 2 o 3 primeros días se puede producir respuesta a la estimulación farádica. A continuación, el segmento distal se fragmenta. La vaina de mielina se encoge. Hacia el séptimo día llegan los macrófagos, que completan la limpieza de los axones en 15-30 días. Al mismo tiempo que acuden los macrófagos, las células de Schwann comienzan a dividirse y van rellenando los huecos anteriormente ocupados por los axones. La degeneración retrógrada suele avanzar sólo un segmento más. Asimismo, se suelen producir cambios en el cuerpo neuronal, que son más importantes mientras más proximal es la lesión. Estas alteraciones comienzan a partir del séptimo día. Hacia la tercera o cuarta semana se produce la muerte neuronal o el comienzo de la regeneración.

Debajo del sitio de la lesión queda entonces un tubo endoneurial ocupado por las células de Schwann que habrán de recibir los brotes regenerativos del muñón axónico. Si el tubo no se interrumpe por la lesión los axones, pueden pasar con facilidad siguiendo sus trayectos anteriores y la recuperación funcional es completa. Pero si la lesión es tan grave que interrumpe el tubo endoneurial, cada axón puede emitir hasta 100 brotes que migran a la deriva por el área lesionada, formando un **neuroma**. Otros brotes axónicos que al migrar no pueden entrar en su tubo porque se interpone tejido cicatricial pueden introducirse en tubos endoneurales vacíos de otros fascículos lesionados y regenerarse allí para distribuirse en áreas miotómicas o dermatómicas, que no son las que les corresponden.

3. ETIOLOGÍA

Los nervios periféricos pueden dañarse por enfermedades metabólicas o del colágeno, neoplasias malignas, toxinas endógenas o exógenas, o traumatismos térmicos, químicos o mecánicos. En este tema sólo trataremos de las lesiones traumáticas mecánicas:

- Traumatismos directos: contusiones y heridas (**Figura 1**).
- Lesiones térmicas.
- Lesiones químicas: medicación intramuscular, o bien por efecto químico directo (soluciones alcohólicas en heridas, ya que disuelve la mielina).
- Traumatismos indirectos:

- *Por tracción*: Las lesiones osteoarticulares se asocian con afectaciones nerviosas en el 21% de los casos. Nervio radial en las fracturas del húmero, n. interóseo posterior en las fracturas luxaciones de codo, n. mediano en las fracturas luxaciones de muñecas, n. ciático poplíteo externo en las lesiones ligamentosas externas de la rodilla, n. ciático en las luxaciones posteriores de la cadera, etc.

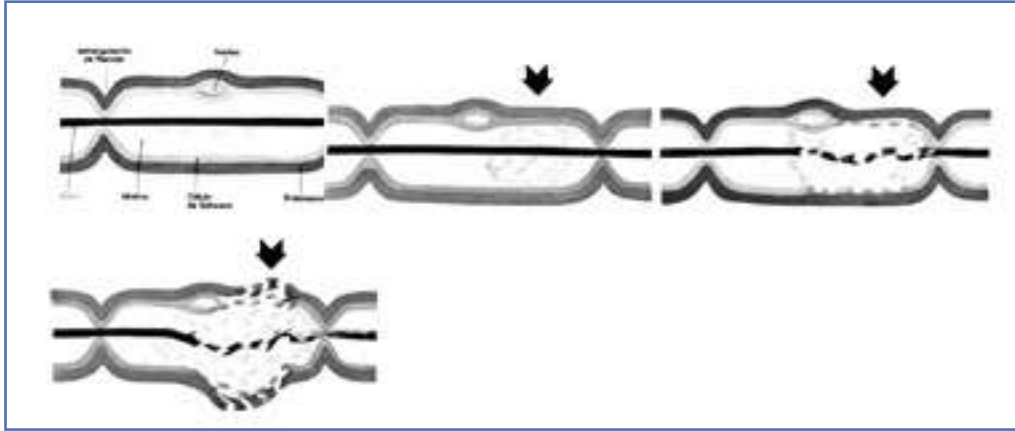


Figura 2. Clasificación de las lesiones nerviosas según Seddon. Fibras nerviosas normal, neurapraxia, axonotmesis y neurotmesis.

- **Por compresión:** Al efecto traumático se añade un efecto isquémico.

4. CLASIFICACIÓN DE LAS LESIONES DE LOS NERVIOS

La clasificación de las lesiones de los nervios que propuso Seddon (1943) tiene aceptación general, pero escasa aplicación clínica (Figura 2). Las divide tres grupos:

1. **Neurapraxia:** Compresión o contusión menor de un nervio periférico, con preservación del cilindroeje (edema mínimo o rotura de un segmento localizado de la vaina de mielina). Se interrumpe de forma pasajera el impulso nervioso. La recuperación es completa en pocos días o semanas.

2. **Axonotmesis:** Lesión más importante con rotura del axón y degeneración walleriana distal. Preservación del endoneuro y células de Schwann. Recuperación espontánea con buena actividad funcional.

3. **Neurotmesis:** Lesión más grave con sección anatómica completa del nervio. Existe disrupción del endoneuro y diversos grados de afectación del endoneuro y del epineuro. En este grupo no se puede anticipar una recuperación espontánea.

Una clasificación más útil es la propuesta por Sunderland en 1951:

- **Lesión de primer grado:** Esta lesión concuerda con la neurapraxia de Seddon. Existe una interrupción fisiológica de la conducción del axón. No ocurre degeneración walleriana, y se obtiene una recuperación espontánea en pocos días o semanas. La pérdida funcional es variable: por lo general, la función motora se afecta más que la sensitiva. Las modalidades sensitivas se alteran por orden de frecuencia decreciente del siguiente modo: propiocepción, tacto, temperatura y dolor. Las fibras simpáticas son las más resistentes. Una característica de esta lesión es el retorno simultáneo de la función motora en la musculatura proximal y distal; esto no ocurriría nunca en lesiones en las que existe degeneración walleriana, en las cuales se evidencia la marcha motora porque la regeneración o reinervación progresiva ocurre antes en las unidades motoras más proximales.

- **Lesiones de segundo grado:** Esta lesión concuerda con la axonotmesis de Seddon. Existe una interrupción del axón, con degeneración walleriana y degeneración proximal de un segmento nodal. Sin embargo, la integridad del tubo endoneural está preservada de forma que se facilita la trayectoria para la regeneración. La reinervación se realiza de

acuerdo a la distribución anatómica normal. Todo déficit permanente se relaciona con la cantidad de somas neuronales que mueren, siendo ésta más común en las lesiones proximales. Clínicamente, el déficit neurológico es completo: sensitivo, motor y simpático. El avance de la regeneración se sigue con el signo de Tinel (ver más adelante).

• **Lesiones de tercer grado:** Existe disrupción de los axones, de las vainas de las células de Swann y de los tubos endoneurales, pero el perineuro está intacto. Esta lesión motiva una desorganización debida a la lesión de los tubos endoneurales. La fibrosis puede obstruir ciertos tubos y hacer que los brotes axonales tomen otras direcciones. La regeneración y el retorno de la función son variables. Clínicamente, la pérdida neurológica es completa. El déficit dura más tiempo que en la lesión de segundo grado. El retorno de la función motora se observa de proximal a distal, pero con variables grados de déficit motor o sensitivo. El Tinel evolutivo es menos exacto.

• **Lesión de cuarto grado:** Existe lesión de los fascículos y del endoneuro; se preserva el epineuro y algo del perineuro, de forma que no existe una sección completa del nervio. En las lesiones de este grado, la degeneración retrógrada es más severa, y la mortalidad de los somas neuronales es mayor. Muchas veces, los brotes axonales encuentran una extensa solución de continuidad o un tejido fibroso denso, con pocos tubos endoneurales disponibles con los que competir. El pronóstico es malo si no se trata con cirugía.

• **Lesión de quinto grado:** Sección completa del tronco del nervio. La posibilidad de que los axones “puenteen” la lesión es muy remota. Necesidad de cirugía.

Estos tres últimos grados de Sunderland corresponden a la neurotmesis de Seddon.

5. CLÍNICA

1. Alteraciones motoras: Cuando un nervio periférico se secciona en un determinado nivel, se suprime toda actividad motora en el territorio distal a la lesión. Hasta 8-14 días después no se registran modificaciones electromiográficas de importancia. La atrofia comienza al cabo de la segunda o cuarta semana, y progresa con rapidez, llegando a ser del 50 al 70% a los 2 meses.

2. Alteraciones sensitivas: La pérdida sensorial suele adoptar una distribución anatómica franca, aunque la superposición proveniente de nervios adyacentes puede confundir. Cuando se secciona un nervio periférico, sólo se comprueba un área pequeña de pérdida sensitiva completa. Esta área es inervada en exclusividad por el nervio lesionado, y se denomina *zona autónoma* o *zona aislada*. En cambio, se delimita con facilidad un área más amplia de anestesia táctil y térmica que concuerda mejor con la distribución anatómica del nervio: esta área se denomina *zona intermedia*. Desde hace tiempo se sabe que la zona autónoma se achica en los primeros días o semanas consecutivas al traumatismo, mucho antes de que pueda ocurrir la regeneración.

3. Alteraciones de los reflejos: La sección completa de un nervio periférico elimina por completo toda actividad refleja transmitida por ese nervio. Los reflejos son:

4. Alteraciones simpáticas: La interrupción de un nervio periférico acarrea pérdida de la sudoración y de la respuesta pilomatosa, y parálisis vasomotora de la zona autónoma. El área de anhidrosis suele coincidir con la del déficit sensorial, pero puede ser más grande. Esta área se delinea con facilidad con la prueba del almidón y del yodo⁽¹⁾, y con el test de la ninhidrina de Aschan y Möberg⁽²⁾. Otra prueba objetiva es la de las arrugas: la piel normal

⁽¹⁾Consiste en espolvorear con quinizaína en polvo. En las áreas denervadas, el polvo permanece seco y de color gris claro. En las áreas con sudoración normal, se torna de un intenso color púrpura.

⁽²⁾La prueba de impresión con ninhidrina se utiliza para el estudio de la distribución de la sudoración en la mano.

sumergida en agua un tiempo se arruga; la denervada, no. En las lesiones completas ocurre vasodilatación, y primero es más caliente y rosada que el resto de la extremidad; pero a las 2 o 3 semanas se torna más fría, y la piel se vuelve pálida y cianótica. Son comunes las alteraciones tróficas, en particular en las manos y en los pies. La piel es fina y brillante, y se rompe por traumatismos banales; las uñas se deforman y se rompen. Es frecuente la osteoporosis.

5. Causalgia: La causalgia es un síndrome clínico por lesión de un nervio periférico que contiene fibras sensitivas, y se caracteriza por dolor urente insoportable. En muchos comienza tras el traumatismo, pero lo normal es que ocurra en la primera semana. Se acentúa por estímulos emotivos como sorpresa, cólera y otras perturbaciones ambientales. Ocurre en el 3% de las lesiones, y es más frecuente en las incompletas. El diagnóstico suele ser fácil, y se confirma con el bloqueo con procaína de los ganglios simpáticos segundo o tercero cervical, si es en la mano, o el ganglio simpático lumbar segundo o tercero, si está en el pie.

Reflejo	Nivel medular
Bicipital	C5
Bicipital y estilorradiar	C6
Tricipital	C7
Rotuliano	L4
Aquíleo	S1

6. DIAGNÓSTICO

Para evaluar las lesiones de los nervios periféricos, se debe de poseer un conocimiento exacto de la trayectoria del nervio, del nivel de origen de sus ramas motoras y de los músculos que inerva. Es muy útil saber las variantes anatómicas que nos podemos encontrar. Debemos estar familiarizados con las zonas de sensibilidad tributarias de cada nervio y las zonas en las cuales la sudoración puede faltar o disminuir.

Debemos preguntarnos cuál nervio es el lesionado, a qué nivel y en qué grado. La **historia** nos relatará el mecanismo lesional y la evolución sintomática. La **exploración clínica** nos mostrará los signos y síntomas sensitivos, motores y vegetativos. La exploración incluye las siguientes actuaciones:

- La exploración se debe realizar de distal a proximal.

- Debemos conocer que cada tronco nervioso tiene una pequeña zona autónoma inervada exclusivamente por él, y que existen unas zonas vecinas en las que la inervación de otros troncos nerviosos se superpone.

- La sensibilidad táctil simple (algodón) y la dolorosa (pinchazo suave aguja).

- La sensibilidad discriminativa o epicrítica se valora mediante:

- Test de Weber-Möberg a dos puntas: medir la distancia mínima en mm en que el paciente percibe que son dos las puntas romas que le presionan (clip abierto).

- Test de O’Riain: valora la sensibilidad a la presión (poco usado).

- Test de estereognosia: reconocimiento al tacto por parte del paciente de objetos muy comunes (monedas, clips...), sin verlos.

- El signo de Tinel-Hoffman: se obtiene percutiendo con suavidad con el dedo o un martillo el trayecto del nervio lesionado. El paciente percibe parestesias sobre el trayecto del nervio, y no sobre la zona percutida. Esta sensación debe persistir hasta varios segundos después de la percusión. El signo de Tinel positivo indica que el tubo endoneural está avanzando con brotes axónicos en vías de regeneración que no se han mielinizado por completo. Se puede medir la progresión distal de la respuesta (Tinel evolutivo). Recuerde que basta que se regeneren unas pocas fibras sensoriales para que el signo de Tinel sea positivo; por lo tanto, no se puede interpretar que su positividad sea prueba absoluta de que se esté regenerando por completo el nervio.

- Prueba de Phalen: hiperflexionando la muñeca durante 30-60 segundos. Es positiva cuando aparecen parestesias en el territorio mediano (se inician en el pulpejo del dedo medio), en el síndrome del túnel carpiano.

- Prueba de Tanzer: es el Phalen invertido, hiperextendiendo la muñeca.

- Es útil hacer la evaluación clínica de la fuerza de los músculos con estas designaciones (escala de Highet o método de Daniels):

0: parálisis total.

1: movimiento fascicular del músculo; indicios palpables de contracción.

2: contracción muscular. Contracción posible desgravitada.

3: contracción muscular venciendo la gravedad.

4: contracción muscular venciendo la gravedad más resistencia.

5: contracción muscular normal en comparación con el lado opuesto.

- Las fibras simpáticas de los nervios periféricos son las más resistentes a los traumatismos mecánicos. La presencia de sudoración en el territorio dependiente de un nervio es un síntoma reconfortante, pues sugiere que la interrupción no ha sido total. La preservación de la sudoración se puede observar con la lente del oftalmoscopio (20 aumentos). También se utiliza la prueba del yodo y almidón. La prueba de la ninhidrina de Aschan y Möberg también es válida para poner de manifiesto la alteración de la sudoración. El test de Oriain del pliegue se basa en el fenómeno de que la piel de los pulpejos de los dedos se arruga cuando están dentro del agua un tiempo (unos 20 minutos); en los que no tienen inervación vegetativa, no se arruga la piel. La prueba de la resistencia cutánea se hace con el dermatómetro de Richter (la zona autónoma donde no hay sudoración opone mayor resistencia).

- La **exploración electromiográfica** (EMG) es normal inmediatamente después de la sección de un nervio. Las primeras al-

teraciones aparecen a partir de entre el quinto y el décimo día. Entre los 5 y los 14 días aparecen unas ondas agudas compatibles con denervación. Dentro de los 12 primeros días se reconocen potenciales de fibrilación de denervación. No se evidencian potenciales de actividad al intentar la contracción del músculo, hecho que confirma el hallazgo clínico. Si no han aparecido potenciales de denervación al completarse la segunda semana, se considera de buen pronóstico. Las fibrilaciones persisten por tiempo indefinido, hasta que el músculo se reinerva o se fibrosa. El EMG sólo indica si el músculo está inervado o no, pero no esclarece el nivel en el que está lesionado; por lo tanto, se deben de evaluar cada uno de los músculos inervados por el nervio lesionado. Las fibrilaciones de denervación no determinan de ninguna manera si el nervio ha sufrido una lesión de segundo, tercero, cuarto o quinto grado; también pueden evidenciarse potenciales de reinervación tras la regeneración de unas pocas fibras nerviosas, de modo que su presencia no indica que ocurra un buen retorno de la actividad.

Los **estudios de la conducción nerviosa** (**neurogramas**) se valoran estimulando un nervio periférico con un electrodo aplicado a la piel que lo cubre; con ello se obtiene con facilidad una respuesta en el **músculo o músculos inervados por ese nervio**. Esta respuesta, presencia y velocidad de conducción se pueden ver y medir con EMG. Inmediatamente tras la lesión (primeras 48-72 horas), la estimulación suscita una respuesta normal. Al progresar la degeneración walleriana se produce una falta de respuesta (hacia el tercer día), que es la primera manifestación de la gravedad de la lesión, y descarta una neurapraxia o lesión de primer grado.

Mediante estas pruebas y exploraciones se consigue determinar si existe una lesión nerviosa, conocer su grado de lesión y el nivel en que se encuentra, así como valorar su evolución.

7. FACTORES QUE INFLUYEN EN LA REGENERACIÓN

1. **La edad:** Las suturas son más eficaces en los niños que en los adultos, y tienden a fracasar más en los ancianos.

2. **La antigüedad de la lesión:** la demora en la reparación influye más sobre la recuperación motora que sobre la sensitiva. En general, la reparación debe ser precoz, antes del año para obtener recuperaciones motoras, y antes de 2 años para obtener recuperaciones sensitivas. Lo ideal es dentro de las 3 primeras semanas. En general, a mayor tiempo transcurrido menor grado de recuperación. Si ya han pasado 2 años desde que se produjo la lesión, no se puede esperar ninguna mejora con la reparación directa del nervio.

3. La zona de la lesión es importante. A mayor lejanía de los efectores, peor pronóstico. Cuanto más proximal sea, peor pronóstico tendrá. También es importante el estado de la porción distal cuando es reinervada.

4. El pronóstico es mejor en los nervios con predominio sensitivo o motor que en los nervios mixtos.

5. El pronóstico también variará según el tipo de reparación (la sutura primaria da mejores resultados que las secundarias y que los injertos) y de la precisión en la reparación quirúrgica.

6. El tamaño de la pérdida de sustancia: a mayor tamaño, peor pronóstico.

7. La presencia de lesiones asociadas ensombrece el pronóstico.

8. La existencia de doble atrapamiento ensombrece el resultado final.

8. TRATAMIENTO DE LA LESIÓN NERVIOSA

1. En las heridas, lo ideal es que éstas sean incisivas y limpias y se pueda hacer la reparación primaria en un ambiente sereno, sin prisa y con personal adecuado. En las

heridas contaminadas, contusas o con asociaciones lesionales importantes, se puede realizar una sutura secundaria cuando se solucionen los problemas anteriores. Cuando exista pérdida de sustancia, si la herida y las condiciones lo permiten, se debe realizar la reparación primaria con injertos.

2. En las lesiones cerradas, lo razonable es aguardar la reinervación para evitar la exploración quirúrgica temprana.

3. Las lesiones de primero, segundo y tercer grado no necesitan tratamiento quirúrgico.

4. Algunos casos de las lesiones de cuarto grado van a necesitar tratamiento quirúrgico.

5. Las lesiones de quinto grado van a necesitar siempre tratamiento quirúrgico.

9. TÉCNICAS DE CIRUGÍA DIRECTA DEL NERVIIO

Sutura directa: Se realiza una sutura epineural (sutura del epineuro), epiperineural o perineural (fascicular) con técnicas microquirúrgicas (microscopio quirúrgico y material adecuado) con nailon monofilamento de 9/0 y 10/0.

Sutura diferida: Cuando las circunstancias no permiten realizar una sutura primaria, se realiza una sutura diferida evitando toda tensión y siempre que los cabos no estén separados más de 0,5-1 cm. Asimismo, las suturas deben realizarse en posición de relajación de las articulaciones, y nunca en posiciones forzadas de las mismas. La técnica microquirúrgica epineural o epiperineural es similar, y los hilos a utilizar son los mismos.

Injertos: Cuando existe pérdida de sustancia o cuando los cabos se han retraído y no es posible realizar una sutura término-terminal, se recurre a los injertos fasciculares. Los más utilizados son los **autoinjertos** que se extraen del safeno externo o sural (nervio que causa escaso déficit), de las ramas medias

del músculo cutáneo del antebrazo y de las ramas terminales del braquial cutáneo interno. En los últimos tiempos se están colocando injertos pediculados vascularizados con anastomosis microquirúrgicas. Los injertos se colocan puenteados fascículos o grupos fasciculares. Se pueden realizar uno o varios puentes según el tamaño y grosor del nervio.

Neurolisis: La exoneurolisis es la liberación del tronco nervioso del tejido fibroso, que puede rodearlo y estrangularlo. La endoneurolisis es la liberación de los distintos fascículos resecaando el tejido fibroso que los envuelve. Se practican en los casos de lesiones de segundo y tercer grado que han formado un neuroma fusiforme.

10. SECUELAS

Cuando la lesión nerviosa es irreparable, se producen secuelas vegetativas, sensitivas (apenas se puede hacer nada) y motoras, que son las más importantes, ya que producen la parálisis flácida de los músculos que estaban inervados por el nervio lesionado. Para abordar la cirugía de la parálisis flácida, debemos determinar la extensión de la misma, su grado de afectación y la alteración funcional que produce. Estas parálisis se pueden tratar mediante cirugía, siendo necesario el concurso del rehabilitador. La técnica más empleada es la **transferencia tendinosa**, que consiste en trasladar el cabo distal (es raro el proximal) de un tendón para cambiar su acción; es decir, ante la parálisis de un grupo muscular empleamos otro músculo que no esté paralizado para suplir su función. Además de las transferencias tendinosas, se pueden utilizar otras técnicas:

- **Tenodesis:** Utilización de un tendón como tirante (tope) que evite el movimiento de una articulación más allá de una determinada posición.

- **Tenotomías o elongaciones tendinosas:** Para conseguir que una articulación

pueda moverse más allá de lo que le permitía un tendón.

- **Artrodesis:** Fijando la articulación en la posición más funcional.

- **Artrorisis:** Colocación de un tope óseo en una articulación para bloquear parte de su movimiento.

- **Osteotomías:** Para modificar los ejes de determinados segmentos esqueléticos y facilitar su función.

11. AFECCIONES NERVIOSAS PERIFÉRICAS DE MAYOR PREVALENCIA

11.1. NEUROPATÍAS POR ATRAPAMIENTO

Las **lesiones traumáticas**, de origen mecánico pueden presentarse en cualquier nervio periférico.

Las **lesiones por atrapamiento** pueden presentarse por dondequiera que los nervios periféricos atraviesen túneles fibro-óseos (**síndromes canaliculares**), pues se encuentran bajo el riesgo de quedar sometidos a compresión, especialmente si aumenta la masa de los tejidos blandos, como ocurre en el embarazo (efecto transitorio), el mixedema o la sinovitis reumatoidea, o por cualquier otra causa que altere la relación continente-contenido (fracturas, luxaciones, hematomas, sinovitis, tumores, lesiones pseudotumorales, anomalías anatómicas, etc.). El sistema nervioso periférico se encuentra sometido de manera constante al estrés mecánico. Cuando la magnitud, la duración o la cantidad de reiteraciones de estas agresiones excede al potencial de restauración, se produce un déficit biológico que se manifiesta en la clínica. Las mononeuropatías provocadas por compresión o irritación mecánica, en un lugar anatómico particularmente vulnerable, se denominan **neuropatías por atrapamiento**. Esto comportará una serie de manifestaciones clínicas (motoras, sen-

sitivas y vegetativas) y electromiográficas que expresarán el sufrimiento del nervio en su paso a través de un canal fibroso u osteofibroso.

Estas lesiones por compresión se manifestarán de dos formas: lesiones **agudas**, de inicio inmediato, y lesiones **crónicas**, de inicio gradual y retardado. La causa primaria de la alteración de la función del nervio en las lesiones por compresión aguda y crónica está relacionada con una combinación de factores mecánicos e isquémicos, a los que se sumarán otros factores secundarios que disminuyan la resistencia del nervio (frío, humedad, hipovitaminosis, alcoholismo, nicotina, etc.).

No todas las fibras nerviosas responden de la misma forma a la compresión. La anatomía fascicular es relevante en las consecuencias de una lesión parcial nerviosa, en la patología y clasificación de las lesiones nerviosas, y en la reparación quirúrgica del nervio. Un nervio con muchos fascículos de varios tamaños puede sufrir sólo un daño parcial después de un trauma mecánico por la mayor cantidad de epineuro que contiene. El **epineuro** es una red laxa de fibras de colágeno y elastina que proporciona un almacén de soporte y **protección** a los fascículos. La cantidad de epineuro varía entre los nervios y los niveles, y generalmente es más grueso donde un nervio cruza una articulación. Se cree que el epineuro protege al nervio de las fuerzas compresivas. Varios fascículos pequeños inmersos en una gran cantidad de epineuro son menos vulnerables a las lesiones de transección y compresión que los fascículos grandes en una cantidad pequeña de epineuro. Dentro de un fascículo, la lesión a una fibra nerviosa puede relacionarse con su posición, siendo las fibras situadas más cerca de la superficie del fascículo las que sufren más que las situadas en una posición más central; y también se relacionan con su tamaño, siendo las fibras más grandes más susceptibles que las fibras pequeñas. Las raíces espinales son

más vulnerables a la lesión por compresión que los nervios periféricos, porque carecen de epineuro y perineuro.

El sistema nervioso periférico, como la mayoría de los demás sistemas altamente vascularizados, responde al trauma con una respuesta **inflamatoria**. Las lesiones por compresión e isquemia pueden, en algunas circunstancias, introducir cambios vasculares en los vasos endoneurales sin afectar a los vasos perineurales. En estas condiciones, se produce el **edema** en el espacio endoneural que no drena debido a la barrera de difusión perineural. Normalmente hay presión positiva dentro de los fascículos, la presión del líquido endoneural. Sin embargo, el aumento de la presión del líquido endoneural, causado por edema, puede afectar el flujo sanguíneo y al intercambio de nutrientes y productos de desecho. Los cambios en el contenido iónico del líquido endoneural o la disminución del aporte de oxígeno y producción de energía pueden afectar a la conducción de los potenciales de acción y al transporte axonal de la fibra nerviosa. La compresión crónica del nervio causa edema intraneural crónico, lo que puede afectar profundamente a la función del mismo.

Un **nervio** se encuentra en **riesgo** especial de atrapamiento en **áreas** en las cuales:

1. Está en contacto directo con una superficie dura contra la cual puede ser comprimido; por, ejemplo el nervio cubital detrás de la epitroclea humeral o el nervio radial en el canal de torsión del húmero.
2. Pasa o está contenido dentro de un compartimiento con paredes inextensibles; por ejemplo, el nervio mediano en el túnel del carpo o el cubital en el canal de Guyon.
3. Está íntimamente relacionado con una estructura que estira o comprime el nervio si aumenta de volumen; por ejemplo, el crecimiento aneurismático de un vaso en contacto con el nervio.

En las lesiones **agudas** graves, la deformación **mecánica** de las fibras nerviosas es responsable primariamente de los cambios

patológicos del nervio. En la compresión **crónica**, la **isquemia** se convierte en un factor significativo en la génesis de la lesión. Los efectos secundarios retardados incluyen edema, hemorragia, fibrosis y formación de adherencias que obstaculizan el deslizamiento del nervio.

La lesión más leve por compresión es el bloqueo prolongado de conducción o lesión de primer grado. En estas lesiones, el bloqueo es reversible rápidamente cuando la fuerza deformante desaparece, sugiriendo que se asocia a una alteración de la oxigenación causada por la oclusión parcial o total de los vasos intraneurales. Los períodos extensos de oclusión vascular pueden producir edema que prolonga el tiempo necesario para la recuperación. Con fuerzas compresivas mayores, no sólo hay obstrucción vascular, sino también deformación mecánica de las fibras nerviosas y de los vasos sanguíneos. Ejemplo de este tipo de lesión sería la originada por la compresión del torniquete. En estos casos, el bloqueo de larga duración de la conducción puede ser resultado del edema local intraneural y de la desmielinización segmentaria. Las fuerzas compresivas intensas pueden llevar también a lesión del tejido conjuntivo, produciendo lesiones de tercer o cuarto grado.

Algunos estudios recientes han investigado los niveles de presión crítica de la viabilidad del nervio periférico en humanos. Los pacientes que tienen síndrome del túnel del carpo tienen un promedio de presión intracanal de 32 mm Hg, en comparación con un promedio de 2,5 mm Hg en sujetos controles. La presión del manguito suficiente para ocluir el flujo sanguíneo en la parte superior del brazo tiene como resultado un bloqueo de la conducción nerviosa de entre 15 y 45 minutos. Con una presión de 150 mm Hg, se desarrolla pérdida de la sensibilidad y parálisis en el mismo tiempo que si se aplica una presión de 300 mm Hg, sugiriendo que es la isquemia más que la presión mecánica la causa del bloqueo de

la conducción. En la mayoría de los casos se produjo recuperación completa en 3-6 meses. Para minimizar los efectos de la isquemia por el torniquete sobre el músculo y nervio, se recomienda que la presión del manguito utilizada para la cirugía de la extremidad superior no supere los 50-100 mm Hg por encima de la presión sistólica. En la cirugía de la extremidad inferior, se recomienda el doble de la presión sistólica. Los torniquetes no deben aplicarse durante más de 2 horas.

El **electrodiagnóstico** en los **nervios periféricos**: los estudios de conducción nerviosa y electromiografía pueden utilizarse para valorar la función de los nervios motores y sensitivos y el músculo esquelético, y se han convertido en instrumentos valiosos para el diagnóstico de las neuropatías y miopatías.

Se pueden utilizar los estudios de la conducción nerviosa para determinar la **presencia** y **gravedad** de cualquier disfunción del nervio periférico, su **localización** (esto es, cuerpo celular, raíces espinales, plexos o nervio periférico), su **distribución** (focal, multifocal o difusa) y la **fisiopatología** (por ejemplo, degeneración axónica *versus* desmielinización). La función de la fibra nerviosa se valora rutinariamente en los nervios cubital, mediano y radial (fibras motoras y sensitivas).

La **electromiografía** se refiere a los métodos utilizados para estudiar la actividad eléctrica de fibras musculares individuales y unidades motoras. El examen electromiográfico (EMG) se utiliza a menudo en combinación con los estudios de conducción nerviosa, y permite la determinación del origen de la lesión (a saber: nervioso, muscular o de la unión). Si la lesión es de origen nervioso, los estudios EMG pueden ayudar a localizar el nivel de la lesión en la motoneurona, raíz espinal, plexo o nervio periférico. Los estudios EMG pueden ayudar también a determinar el pronóstico de una lesión del nervio periférico.

El **diagnóstico** de las neuropatías por atrapamiento se apoya en las características clínicas y electromiográficas.

- **Clínicas:** Presencia de una paresia motora, sensitiva o mixta; atrofia muscular; parestesias localizadas generalmente en el dermatoma correspondiente al nervio lesionado, y dolor que habitualmente es difuso, mal localizado y sin correspondencia anatómica. Es típico que los síntomas aparezcan por la noche, cuando la articulación afecta queda quieta durante varias horas, y con exacerbación de predominio nocturno. Se obtiene alivio al mover la mano o el pie. En la mayoría de las ocasiones pueden reproducirse los síntomas mediante la compresión proximal.

- **Electromiográficas:** Los atrapamientos se caracterizan por:

- La disminución focal de conducción y/o bloqueo de la conducción se observan al pasar por el lugar del atrapamiento.

- Los estudios de conducción sensitiva en el atrapamiento generalmente son más sensibles que los estudios motores.

- La reducción de la amplitud motora y sensitiva a la estimulación distal al atrapamiento indican la gravedad de la compresión porque son un reflejo del grado de degeneración axónica.

- La degeneración axónica y/o reinerivación se encuentran limitadas a los músculos inervados por el nervio atrapado y distal al lugar del atrapamiento.

Los síndromes canaliculares deben **diferenciarse** de otros síndromes capaces de provocar signos y síntomas similares. En el **miembro superior** deben ser destacados la hernia discal cervical, la cervicoartrosis con cervicobraquialgia, la distrofia simpático-refleja, el tumor del vértice pulmonar, los linfomas, la tromboangéitís obliterante y la patología musculoesquelética del hombro. En el **miembro inferior**, la hernia discal lumbar, el síndrome de canal medular estrecho, la claudicación intermitente de origen vascular, la artritis y bursitis de la cadera, la

sacroileítis, los tumores de raíces nerviosas y la metatarsalgia de Morton. Una historia clínica y una exploración física exhaustivas nos llevarán a realizar los estudios electrofisiológicos y radiológicos adecuados, que nos permitirán un diagnóstico correcto.

Para el **tratamiento** de las lesiones nerviosas periféricas y/o sus complicaciones, se dispone de un amplio arsenal de medios terapéuticos, entre los que cabe enumerar: medicación (analgésicos/narcóticos, AINE, corticoides sistémicos o en infiltraciones locales, antagonistas del calcio, ansiolíticos, antidepresivos, neurolépticos), técnicas de bloqueo nervioso (infiltraciones; bloqueos ganglionar simpático regional, intravascular regional, epidural y neurolíticos), técnicas de estimulación eléctrica, terapia física y psicoterapia. El enfoque del uso de estos medios debe ser combinado y, si existe, con la reparación quirúrgica adecuada, que en la mayoría de los casos será una neurectomía extraepineural, fascicular o intrafascicular. En los cuadros con síntomas leves y de corta evolución, el tratamiento conservador puede ser aplicado. Los síndromes de compresión de los troncos nerviosos periféricos exclusivamente motores deben tratarse quirúrgicamente cuando el déficit es grave o cuando no se obtiene la regresión de la sintomatología después de un tratamiento conservador de 4-6 semanas. El dolor se alivia rápidamente, aunque pueden persistir por un tiempo las parestesias. Las lesiones motoras son de recuperación más lenta y no siempre *ad integrum*.

Pueden existir **lesiones de doble atrapamiento y de atrapamiento múltiple**. Los pacientes con síntomas de atrapamiento de un nervio en un nivel generalmente tienen síntomas que indican compresión del mismo nervio en otro nivel de la misma extremidad. De los pacientes con síndrome del túnel del carpo o neuropatía cubital, un 70% han mostrado evidencia de lesiones de la raíz cervicotorácica. No es rara la combinación de atrapamiento del nervio y

radiculopatía (por ejemplo, túnel carpiano y radiculopatía C6-C7). El término *síndrome de doble atrapamiento* se introdujo para describir este fenómeno.

Las lesiones por **atrapamiento**, por tanto, se deben a una combinación de **compresión** e **isquemia** del nervio. Los lugares donde ocurre con mayor frecuencia son;

- El túnel carpiano: nervio mediano (**síndrome del túnel carpiano** –STC–).
- El túnel epitrocleelecraniano: nervio cubital (**algoparesia del nervio cubital**).
- El túnel de Guyon: nervio cubital (**síndrome del canal de Guyon**).
- El túnel tarsiano: nervio tibial posterior (**síndrome del túnel tarsiano**).
- El ligamento inguinal: nervio femorocutáneo (**meralgia parestésica**).

11.2. LESIONES DE TRONCOS NERVIOSOS

11.2.1. Nervio mediano

Es la estructura nerviosa que con mayor frecuencia sufre lesión a nivel de la muñeca (STC), aunque es más rara en el antebrazo o a nivel del codo. Alteraciones sensitivas en el dedo pulgar, índice, medio y, a veces, anular. Sus consecuencias en la función de la mano son muy importantes. Las lesiones al nivel de la muñeca producen parálisis y consunción de los músculos de la eminencia tenar (oposición del pulgar), con excepción del aductor del pulgar, que recibe fibras del nervio cubital. Las lesiones en nivel más alto pueden paralizar el flexor

profundo de los dedos (síndrome de Kiloh-Nevin –nervio interóseo anterior⁽³⁾–, síndrome pronador⁽⁴⁾ y ligamento Struther⁽⁵⁾) índice y medio y, por lo general, todo el flexor superficial común, de tal modo que es imposible la flexión activa del índice en las articulaciones interfalángicas. La función motora del nervio mediano se expone en la **Tabla 1**, y su trayecto y distribución en la **Figura 3**.

11.2.2. Nervio cubital

La pérdida, en este caso, es fundamentalmente motora. El daño puede surgir en cualquier nivel, pero es más frecuente en la muñeca (**síndrome del canal de Guyon**) o el codo (**algoparesia cubital**). La sintomatología clínica de la compresión del nervio cubital en la muñeca se diferencia de la del codo por la ausencia de molestias álgicas y parestésicas en el antebrazo, por no afectar al músculo cubital anterior ni a los músculos flexores profundos del cuarto y quinto dedos, y por la falta de objetividad clínica en el canal retroepitrocleelecraniano. Los músculos intrínsecos de la mano, cuando actúan normalmente, colocan a los dedos en posición de flexión al nivel de las articulaciones metacarpofalángicas y de extensión en las interfalángicas. Si una lesión del nervio cubital paraliza los músculos comentados, los dedos asumirán la posición contraria (“**garra**” –mano de predicador–) por la acción no antagonizada de los flexores largos. El efecto mencionado es menor en el índice

⁽³⁾**Síndrome del nervio interóseo anterior (síndrome de Kiloh-Nevin):** Es una rama exclusivamente motora y se origina del nervio mediano 6 cm por debajo del epicóndilo lateral. Se asocia con actividades que requieren movimientos repetidos de pronosupinación. No existe déficit sensorial, y provoca la imposibilidad para la flexión de la falange distal de los dos primeros dedos, no permitiendo una pinza correcta.

⁽⁴⁾**Síndrome del pronador redondo:** Compresión del nervio mediano a nivel del músculo pronador redondo. Produce dolor en la parte proximal del antebrazo, debilidad a la prensión y calambre del escritor. La compresión del pronador durante 1 minuto reproduce a menudo las parestesias.

⁽⁵⁾**Proceso óseo ligamentoso de Struther:** Exóstosis del húmero que, partiendo de la superficie anteromedial, continúa con una formación ligamentosa que acababa por insertarse en la parte superior de la epitroclea, a través de la cual pasan la arteria braquial y el nervio mediano.

Tabla 1

FUNCIÓN MOTORA DEL NERVIIO MEDIANO

MÚSCULOS	ACCIÓN
Pronador redondo	Pronación y flexión del antebrazo
Pronador cuadrado	Pronación del antebrazo
Palmar mayor	Flexión palmar de la mano y leve abducción radial del antebrazo
Palmar menor	Tensa la aponeurosis palmar. Débil flexor de la mano
Flexor común superficial de los dedos	Flexión de la falange media de los dedos segundo a quinto
Flexor largo propio del pulgar	Flexión del pulgar y de la mano
Abductor corto del pulgar	Abducción del pulgar
Oponente del pulgar	Oposición del pulgar
Flexor corto del pulgar (p. superficial)	Flexor de la falange proximal del pulgar

porque los primeros dos lumbricales son inervados por el nervio mediano. Se pierde la aducción del pulgar que el paciente compensa poniendo en acción el flexor largo del pulgar (nervio interóseo anterior del mediano), flexionando la articulación interfalángica (signo de **Froment**). En lesiones altas, puede perderse la acción de los flexores largos al anular y al meñique, y los flexores cubitales al nivel de la muñeca, y en estos casos no surge la mano en garra. La sensibilidad se pierde en todo el meñique y parte del anular. La compresión puede localizarse yuxtadesfiladero, comportándose de forma benigna sin progresión, o intradesfiladero, que, aunque comienza siendo una compresión irritativa, suele agravarse a veces muy velozmente, razón por la cual el tratamiento quirúrgico es necesario, por lo menos en un 50% de los casos. Después de un tiempo, que oscila entre algunas semanas y algunos meses, en los casos intradesfiladero no tratados convenientemente se pasa a

la fase deficitaria, caracterizada por alteraciones sensitivas y motoras. La atrofia de los músculos paralizados resulta evidente en el lado cubital de la cara flexora del antebrazo, en la eminencia hipotenar, en los espacios interóseos, sobre todo en el primero del lado dorsal, y en la mitad cubital de la eminencia tenar. La alteración de la sensibilidad profunda queda reflejada por una zona más o menos grave de hipoestesia, que interesa el quinto dedo y la mitad cubital del cuarto, y se asocia con anhidrosis de la piel. La función motora del nervio cubital se expone en la **Tabla 2**, la diferenciación topográfica de las lesiones por atrapamiento del mismo nervio en la **Tabla 3**, y su trayecto y distribución en la **Figura 4**.

En las formas de déficit nervioso se considera indispensable la intervención quirúrgica, que debe ser realizada lo más precozmente posible, ya que el déficit del nervio, una vez instaurado, tiende a progresar o, si regresa, lo hace sólo parcialmente. La re-

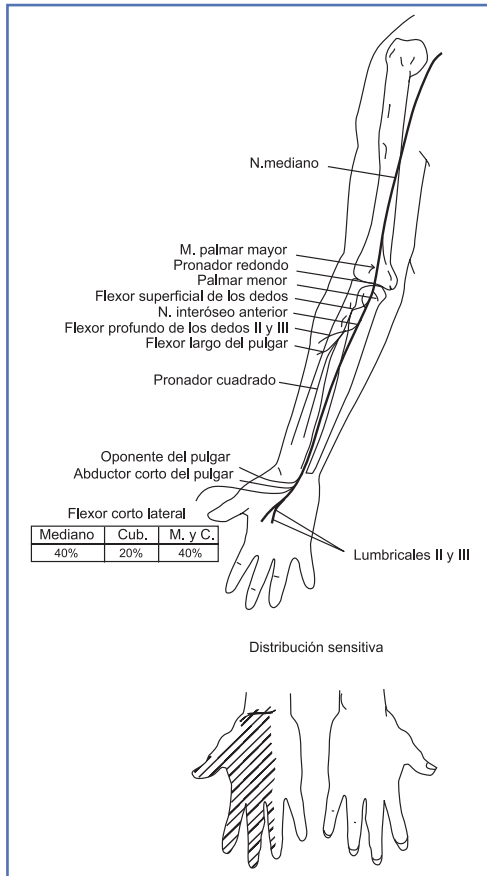


Figura 3. Esquema del trayecto y distribución del mediano. Canal del carpo.

cuperación del déficit se estabiliza pasados entre 3 y 9 meses. Debemos resaltar que los déficits causados por artrosis del codo suelen quedar clínicamente latentes durante mucho tiempo y luego, en pocas semanas, evolucionar incluso a la parálisis. En estos casos, la recuperación tanto sensitiva como motora suele ser escasa, razón por la cual la intervención quirúrgica debe realizarse incluso en las formas iniciales.

11.2.3. Nervio radial

Su atrapamiento es menos frecuente que el del nervio mediano y cubital. Suele

sufrir lesión en la porción media del húmero por fracturas o presión, como sería al dormir con la cabeza apoyada en el brazo (parálisis del sábado por la noche) o por la compresión de una muleta alta. El resultado es la parálisis de la muñeca, de los extensores de los dedos y del pulgar, y la característica “muñeca péndula”. La rama motora al tríceps suele quedar indemne. Por lo común, hay poca pérdida sensitiva. La compresión de la rama profunda del nervio radial (nervio interóseo posterior) a nivel de la arcada de Fröhse se diferencia de los demás porque en el mismo faltan los síntomas sensitivos, por ser la rama profunda del nervio radial un tronco exclusivamente motor. Debido a tal peculiaridad anatómica, este síndrome se presenta bajo forma deficitaria más o menos grave y más o menos completa, pasando inadvertida la fase irritativa. El déficit clínico se corresponde siempre con una alteración anatómica directamente proporcional al déficit motor periférico. El músculo más afectado es el extensor común de los dedos, mientras que los extensores radiales del carpo, el extensor cubital del carpo, el extensor largo del pulgar y los extensores del segundo y quinto dedos suelen ser normales. La quiralgia parestésica o síndrome de Wartenberg es un atrapamiento de la rama sensitiva radial, en donde emerge de debajo del tendón del supinador largo, y suele ser resultado de traumatismos de repetición de pronosupinación del antebrazo. La función motora del nervio radial se expone en la **Tabla 4**.

11.2.4. Nervio axilar

Luxaciones glenohumorales. Parálisis del deltoides, el cual no se puede suplir con ninguna transferencia tendinosa. Cirugía directa o artrodesis del hombro si es imprescindible tener un cierto grado de abducción.

Tabla 2

FUNCIÓN MOTORA DEL NERVIIO CUBITAL

MÚSCULOS	ACCIÓN
Cubital anterior	Flexión palmar y abducción cubital
Flexor común profundo de los dedos	Flexión de la falange distal de los dedos segundo a quinto. Flexión de la muñeca
Interóseos dorsales y palmares	Abducción y adducción de los dedos
Palmar cutáneo	Arruga la piel de la mano
Mitad de los lumbricales (el resto inervado por el nervio mediano)	Flexión de las articulaciones proximales de los dedos. Extensión de articulaciones medias y distales de los dedos
Abductor corto, flexor corto y oponente del quinto dedo	Abducción, flexión y oposición del meñique
Abductor del pulgar	Abducción del pulgar

Tabla 3

DIFERENCIACIÓN TOPOGRÁFICA DE LAS LESIONES POR ATRAPAMIENTO DEL NERVIIO CUBITAL

EN EL CANAL DE GUYON	EN EL CODO
Respetados el cubital anterior y flexor profundo de los dedos cuarto y quinto	Estos músculos también se ven afectados
Respetada la sensibilidad de la zona cubital del dorso de la muñeca y del cuarto y quinto dedos	Todo el territorio sensitivo cubital se ve afectado
Electromiograma: indemnidad del cubital anterior y flexor profundo del cuarto y quinto dedos	Electromiograma: afectación global de los músculos inervados por el cubital

11.2.5. Nervio ciático

Sufre lesión ocasional cuando hay luxación de la cadera. La neurotmesis de dicho tronco es un problema grave que ocasiona pérdida completa de la función y anestesia

total a nivel infrarrotuliano. Al ser la unión de dos nervios (CPE-CPI), en la mayoría de los casos sólo se afecta el CPE. La mala práctica de la inyección intramuscular glútea en los niños puede ocasionar afectación del mismo.

11.2.6. Nervio crural

La parálisis del nervio crural suele ser acusada por lesiones penetrantes, de tipo punzo cortante, como la producida por un cuchillo de carnicería. La mayoría tienen origen iatrogénico por cirugía en la región inguinal. Su principal efecto es la pérdida de la función del cuádriceps, de manera que la bipedestación y la marcha se dificultan. El sujeto tiene enorme dificultad para subir escaleras; puede aprender a “apoyar” su rodilla desde atrás, por medio de su mano.

11.2.7. Nervio ciático poplíteo externo

Suele lesionarse a menudo después de la colocación de enyesados, porque es vulnerable en el sitio en que describe una curva alrededor del cuello del peroné. Su pérdida produce pie péndulo con anestesia en el dorso del pie. El cuadro a menudo no mejora, y al final se necesita alguna ortesis para elevar los dedos del pie y corregir la tendencia a chocar con el dedo gordo en la marcha (marcha en *steppage*). El síndrome de Platt asocia una parálisis del CPE a una lesión menisco-ligamentosa externa de la rodilla.

11.2.8. Nervio ciático poplíteo interno

Su afectación es rara. Su parálisis no puede ser suplida por ningún músculo. Se produce una marcha plantigrada no muy acusada. Los trastornos de tipo vegetativo con ulceraciones en la planta del pie y síndromes causálgicos son frecuentes y de difícil tratamiento.

11.2.9. Nervio tibial posterior

La neuropatía por atrapamiento es rara. Se ha descrito después de traumatismos, artritis de tobillo, gangliones, etc. En muchos casos no se llega a averiguar la causa.

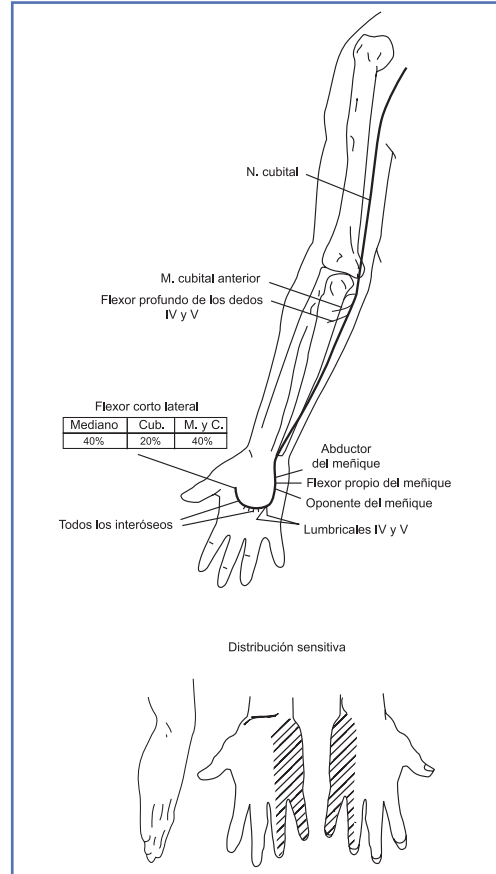


Figura 4. Esquema del trayecto y distribución del nervio cubital. Canal de Guyon.

El paciente aqueja dolor en la planta del pie, que se agrava con la marcha. El dolor se localiza entre el tercer y cuarto metatarsianos (diagnóstico diferencial con el neuroma de Morton), y a veces se irradia hacia el tobillo y la pantorrilla. Si el cuadro progresa, puede aparecer debilidad a nivel de los pequeños músculos del pie, cambios tróficos y disminución de la sudoración en la planta.

11.3. LESIONES DEL PLEXO BRAQUIAL

Producen cuadros neurológicos complejos (Figura 5). Destacan algunos patrones comunes.

Tabla 4

FUNCIÓN MOTORA DEL NERVIIO RADIAL

MÚSCULOS	ACCIÓN
Tríceps braquial	Extensión del antebrazo
Supinador largo	Flexión dorsal de la mano. Abducción radial de la mano. Supinación del antebrazo
Extensor común de los dedos	Extensión de los dedos a nivel de la falange proximal
Cubital posterior	Flexión dorsal y abducción cubital de la mano
Abductor largo del pulgar	Abducción del pulgar
Extensor corto del pulgar	Extensión y abducción de la falange proximal del pulgar
Extensor largo del pulgar	Extensión de la mano y del pulgar. Abducción del pulgar
Extensor propio del índice	Extensión del índice
Supinador corto	Supinación del antebrazo

11.3.1. Parálisis de Duchenne-Erb (tipo alto)

Está producida por daño de las raíces cervicales quinta y sexta (por ejemplo, durante extracción difícil con fórceps, en la cual la porción superior del plexo braquial del feto es sometida a estiramiento). La parálisis afecta al deltoides y a los músculos de la cintura escapular (excepto parte del pectoral mayor, los flexores del codo, los extensores de la muñeca y los supinadores). Afectación fundamental del hombro y secundaria del codo. Es a menudo difusa, desbordando hasta C7 con una pequeña participación del codo y del antebrazo. La extremidad asume la posición de un individuo que pide solapadamente una propina.

11.3.2. Parálisis de Dejerine-Klumpke (tipo bajo)

Es causada por lesión en la octava raíz cervical y la primera raíz torácica, por lo común debido a tracción en el brazo en abducción completa, y produce signos semejantes a los de la lesión del nervio cubital, como parálisis de músculos pequeños de la mano (pero en este caso hay una pérdida sensitiva más amplia en el borde interno del antebrazo y hay debilidad en el cubital anterior). Se asocia frecuentemente con un síndrome deficitario del simpático cervical (Claude Bernard Horner: miosis, enoftalmos, ptosis palpebral). Los dos tipos de estas "parálisis de origen obstétrico" tienen pronóstico variable. Se advierte moderada recuperación al menos en la mitad de los casos de

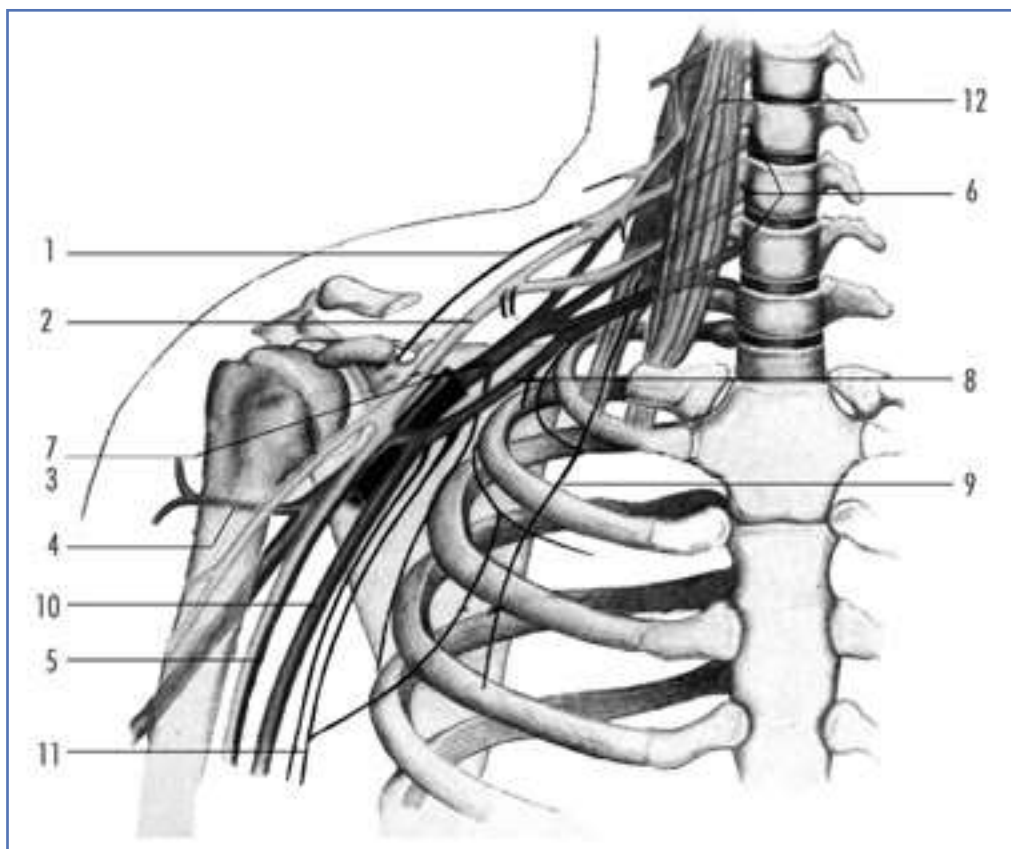


Figura 5. Esquema del trayecto y distribución del plexo braquial. 1. Nervio supraescapular (N. supraescapularis); 2. Fascículo externo del plexo braquial (Fasciculus lat., Plexus brachialis); 3. Nervio musculocutáneo (N. musculocutaneus); 4. Nervio circunflejo (N. axillaris); 5. Nervio mediano (N. medianus); 6. Raíces del plexo braquial (CV-DI) (Plexus brachialis, Radices –C5-Th1–); 7. Fascículo posterior del plexo braquial (Fasciculus post., Plexus brachialis); 8. Fascículo interno del plexo braquial (Fasciculus med., Plexus brachialis); 9. Nervio torácico largo (N. thoracicus longus); 10. Nervio cubital (N. ulnaris); 11. Nervio accesorio del braquial cutáneo interno (N. cutaneus brachii med.); 12. Músculo escaleno anterior.

parálisis de Erb, pero las lesiones del plexo en su porción más baja conllevan un peor pronóstico.

El tratamiento consiste simplemente en conservar el movimiento pasivo de la articulación por fisioterapia como elemento previo a la recuperación.

Los términos de estos dos tipos de parálisis deben reservarse para las lesiones obstétricas del plexo, para las que originalmente fueron descritos por esos autores.

11.3.3. Otros tipos de parálisis y cuadros mixtos

Son bastante frecuentes después de accidentes de tráfico (alta energía), en particular de motocicleta, en que puede haber flexión violenta del cuello hacia un lado y depresión del hombro. Habitualmente se producen lesiones combinadas de C5-C8 y T1. Las lesiones del plexo, por lo común, conllevan mal pronóstico, sobre todo si la lesión es proximal

a los ganglios de la raíz dorsal (preganglionar), lo que constituye un punto pronóstico importante. En el caso de lesiones de raíces más altas, quizá no se identifique con exactitud el sitio preciso del daño, pero si la lesión es proximal, por medio de mielografía se puede identificar el daño a la vaina de las raíces. Si la primera raíz torácica sufre lesión preganglionar, aparecerá el síndrome de Horner, porque la corriente centrífuga simpática desde la médula espinal a la pupila de los ojos pasa por dicha raíz. Este síndrome se caracteriza por miosis, enoftalmía y ptosis, con deficiente producción de sudor en el lado afectado de la cara. Si la raíz se desgarró en sentido proximal a su ganglio dorsal, se conserva la triple respuesta a la inyección de histamina en la piel (teóricamente), aunque haya pérdida sensitiva en la zona cutánea en que se distribuye dicho nervio (no habrá alteración vegetativa).

Recuperación y tratamiento: Rara vez se obtienen buenos resultados en los intentos de reconstrucción del plexo, aunque se ha dicho que el pronóstico mejora si se realiza exploración temprana y las suturas se llevan a término en centros especializados. Puede haber moderada recuperación en el primer año o, incluso, en los primeros 2 años después del daño intenso del plexo braquial. Cuando dicho restablecimiento ha llegado a su máximo, cabe considerar cirugía paliativa. Desdichadamente, el dolor crónico suele ser un signo invalidante, e impide a veces la rehabilitación satisfactoria. En algunas lesiones graves del plexo, al final se llega a indicar la amputación de la extremidad, por el dolor persistente; pero, por desgracia, incluso con esta medida drástica no siempre se obtiene analgesia adecuada.

12. ASPECTOS A RECORDAR

Recuerdo anatómico del nervio periférico. Concepto de degeneración y regeneración neuronal. Clasificación de las lesiones de los nervios: clínica y diagnóstico. Electromiografía. Sutura e injerto nervioso. Neuropatías por atrapamiento: diagnóstico y tratamiento.

Lesiones de los troncos nerviosos principales. Mano en garra y de predicador. Muñeca péndula. Marcha en *steppage*. Tipos de parálisis del plexo braquial.

13. BIBLIOGRAFÍA

- Brown D. Secretos de la Ortopedia. McGraw-Hill Interamericana. 2.^a edición. México 2001.
- Gomar Sancho F, Silvestre A. Síndromes canaliculares de los miembros. Manual SECOT de Cirugía Ortopédica y Traumatología. Madrid: Editorial Médica Panamericana 2003.
- Llanos LF, Vilá J, Núñez-Samper M. Clinical symptoms and treatment of the foot and ankle nerve entrapment syndromes. *Foot and Ankle Surgery* 1999; 5 (4): 211-219.
- Palazzi Duarte AS, et al. Cirugía de los nervios periféricos. *Revista de Ortopedia y Traumatología*. Vol. 16 IB, fascículo 4.º. Madrid 1972.
- Silberman F. Ortopedia y Traumatología. Buenos Aires: El Ateneo 1995.
- Simon S. Ciencias básicas en ortopedia. American Academy of Orthopaedic Surgeons. Edición española. Vol. 1 y 2. 1997.